



## Cas clinique

### Une cellulite de la face après un accident d'évolution de dent de sagesse compliquée de pleuro-médiastinite et de Péricardite : à propos d'un cas

Cellulitis of the face following accidental evolution of a wisdom tooth complicated by a pleura-mediastinitis and pericarditis: a case report

A Kadre<sup>1\*</sup>, A Ibrahim<sup>2</sup>, S Illé<sup>3</sup>, ID Bako<sup>4</sup>, S Rabiou<sup>2</sup>, A Salami<sup>5</sup>, R Sani<sup>2</sup>

#### Résumé

La cellulite de la face est une affection grave pouvant mettre en jeu le pronostic vital des patients. La cause est le plus souvent dentaire ou péri-dentaire. La diffusion au niveau du médiastin, de la plèvre et du péricarde est une complication redoutable nécessitant une prise en charge adéquate pluridisciplinaire. Nous rapportons le cas d'une cellulite de la face consécutive à un accident d'évolution de la dent de sagesse compliquée de pleuro-médiastinite et de péricardite.

**Mots clés :** cellulite, dent de sagesse, pleuro-médiastinite, péricardite, Niger

#### Abstract

Cellulitis of the face is a serious illness that could affect vital prognosis. The main cause is most often dental or peri-dental. Diffusion to the mediastinum, pleura, and pericardium is a life threatening complication involving a pluri-disciplinary management. We reported a case of facial cellulitis secondary to an accidental

evolution of wisdom tooth which was complicated by a pleura-mediastinitis and pericarditis.

**Keywords:** cellulitis, wisdom tooth, pleura-mediastinitis, pericarditis, Niger

#### Introduction

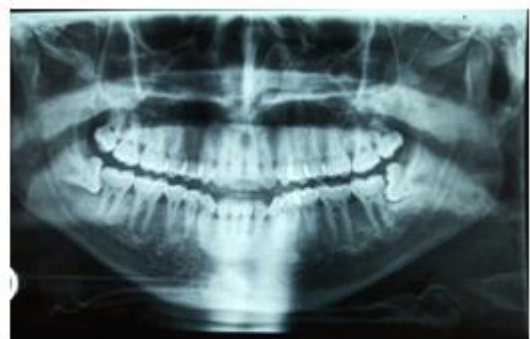
La cellulite cervico-faciale est une inflammation du tissu cellulo-graisseux de la face et du cou. Elle peut se présenter sous plusieurs formes avec des topographies variées. Cependant la forme diffuse est redoutable compte tenu du pronostic vital qu'elle engage. La cause est d'origine dentaire ou péri-dentaire dans la plupart des cas. La diffusion au médiastin, à la plèvre et au péricarde aggrave le pronostic vital. L'extension médiastinale et péricardique impose une prise en charge chirurgicale spécifique qui, en fonction des régions anatomiques atteintes, peut nécessiter la collaboration d'un chirurgien cardio-thoracique [1]. Le développement des antibiotiques a contribué à améliorer leur évolution. Les troubles

cardio-respiratoires et le choc septique provoqués par ces infections représentent les principales causes de décès des patients [2].

### Cas clinique

Il s'agissait d'un patient de 25 ans qui était admis pour une tuméfaction sous mentale diffusée à la région cervicale antérieure consécutive à une odontalgie dont le début remonterait à 5 jours, avec un antécédent de tabagisme. L'interrogatoire avait retrouvé une douleur du groupe molaire inférieure gauche avec notion de prise d'anti-inflammatoire non stéroïdien. L'examen clinique avait retrouvé une tuméfaction cervico-sous mentale et du plancher buccal d'allure inflammatoire et douloureuse avec du pus en bouche. Une limitation de l'ouverture buccale à 20 mm. Une dysphagie, une dysphonie et une dyspnée avec une fréquence respiratoire à 24 cycles/mn ont été retrouvées. Le bilan biologique avait retrouvé 25 400 globules blancs/ mm<sup>3</sup>, une glycémie et une fonction rénale dans les limites de la normale. La sérologie rétrovirale était négative. L'orthopantomogramme avait objectivé les dents 38 et 48 en désinclusion (fig. 1). La prise en charge chirurgicale en urgence avait consisté à réaliser des incisions-drainages cervicales et sous mentales sous anesthésie locale avec mise en place de lame de Delbet. Une antibiothérapie probabiliste avait été instituée à base de ceftriaxone 2g/j et du métronidazole 1500 mg/j pendant 7 jours, et une corticothérapie de courte durée à base de bétaméthasone à raison de 8 mg/j pendant 5 jours. L'examen cytbactériologique n'avait pas isolé de germes. L'évolution avait été marquée au 8<sup>ème</sup> jour de l'hospitalisation par l'apparition d'une fièvre à 38,5° C, une douleur thoracique, une dyspnée avec une fréquence respiratoire à 28 cycles/mn et un pouls à 96 pulsations/mn et une tension artérielle à 130/80 mm de Hg. La tomодensitométrie cervico-thoracique avait objectivé un épanchement

gazeux et liquidien médiastinal, un épanchement pleural liquidien bilatéral avec pleuropneumopathie, un épanchement liquidien périardique et du gaz dans les tissus mous (fig. 2). La prise en charge avait consisté en la pose d'un drain thoracique à gauche associé à un lavage pleural quotidien au serum salé-bétadiné ce qui avait permis l'amélioration de l'état clinique du patient. L'examen cytbactériologique du liquide d'épanchement avait mis en évidence *Streptocoque bêta hémolytique* et *Staphylococcus aureus* sensibles à la pyostacine. L'ablation du drain thoracique a été réalisée à J 10 de sa pose. L'évolution était marquée par la reprise de la fièvre et de la douleur thoracique. La radiographie pulmonaire avait objectivé un épanchement pleural reconstitué. Un second drainage thoracique a été réalisé dont l'ablation a été possible à J 7. La pyostacine a été administrée à raison 2000 mg/j pendant 90 jours. La radiographie de contrôle après un recul de 3 mois avait objectivé une rémission complète sur le plan radiologique (fig.3). Le traitement de la dent causale avait été différé 5 mois après l'épisode infectieux et a consisté à l'extraction des 4 dents de sagesse.



**Figure 1:** orthopantomogramme: dents de sagesse inférieures en désinclusion

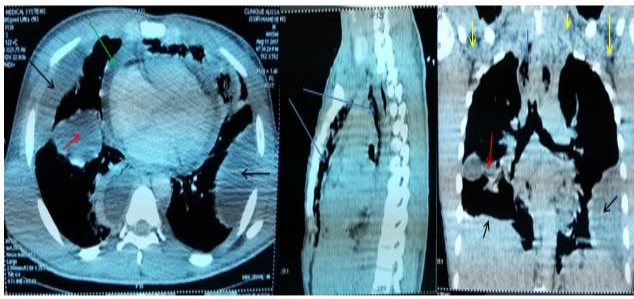


Figure 2: Épanchement liquidien pleural (flèche noire), épanchement gazeux médiastinale (flèche bleue), épanchement péricardique (flèche verte), présence de gaz dans les tissus mous (flèche jaune), pleuro-pneumopathie (flèche rouge)

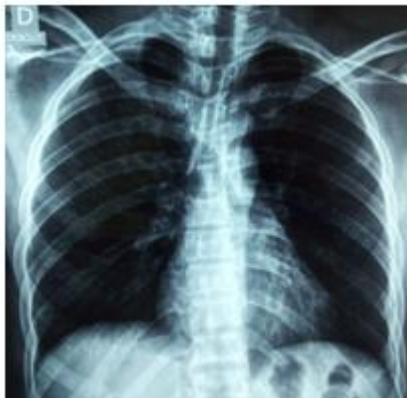

Figure 3 : radiographie pulmonaire à 3 mois

## Discussion

Les accidents d'évolution de la dent de sagesse sont fréquents en milieu hospitalier. Ceux de la dent de sagesse inférieure sont de deux ordres : il s'agit soit d'un accident d'éruption entre 18 et 25 ans, par difficulté d'éruption de la dent, soit d'un accident de désinclusion après 25 ans, par impossibilité d'éruption. Les accidents d'évolution de la dent de sagesse inférieure semblent banals, mais en réalité, ils méritent une attention particulière du fait de leur fréquence et de leurs éventuelles complications [3]. L'âge du patient était de 25 ans dans notre cas. L'examen endobuccal et l'orthopantomogramme avait objectivé des dents de sagesse inférieures enclavées

dont la couronne est partiellement visible en bouche et en position horizontale. La dent 38 étant la dent causale. Leur gravité a diminué dans les pays développés en raison d'une prophylaxie efficace. Cependant, dans nos milieux défavorisés où les couvertures sociale et sanitaire sont insuffisantes, nous continuons à observer des formes compliquées [3]. Les accidents infectieux qui en découlent peuvent se compliquer d'une cellulite diffuse à topographie cervico-faciale avec des signes de toxi-infection sévère et extension au médiastin, à la plèvre et au péricarde. La tuméfaction cervico-faciale, quasi constante, est inflammatoire et douloureuse. À elle seule, elle est fort évocatrice de la cellulite. L'association à un trismus et à une odyndogie est habituelle. La dyspnée est due à une obstruction de la filière respiratoire par l'œdème laryngé, l'obstruction pharyngée basi-linguale ou par l'inondation des voies respiratoires par la vidange d'une collection purulente. En effet, toute dyspnée chez un sujet présentant une cellulite cervicale et a fortiori diffuse doit faire rechercher une médiastinite surajoutée [4]. L'anatomie des différentes loges et fascia du cou, et du thorax permet de comprendre le mécanisme de diffusion de l'infection du haut vers le bas. L'infection naît de la cavité buccale ou du pharynx, se propage le long des fascias cervicaux et gagne le médiastin grâce à trois voies de propagation situées dans trois régions anatomiques du cou ; ce sont d'arrière en avant : l'espace rétroviscéral ou rétropharyngé entre la loge viscérale en avant et le plan prévertébral en arrière, limité latéralement par les lames sagittales de Charpy ; la gouttière vasculonerveuse délimitée par la gaine vasculaire ; et l'espace prétrachéal situé dans la loge viscérale entre la trachée et la glande thyroïde, elle-même entourée par la gaine viscérale périthyroïdienne issue d'un dédoublement de la loge viscérale [1,5,6,8] . Le patient avait présenté dans un premier temps une

tuméfaction cervico-sous mentale et du plancher buccal d'allure inflammatoire et douloureuse avec du pus en bouche. Une limitation de l'ouverture buccale, une dysphagie, une dysphonie et une dyspnée. La prise en charge chirurgicale avait consisté à la mise à plat des collections purulentes. Ce qui avait permis une amélioration de l'état clinique du patient dans un premier temps. L'évolution avait été marquée par l'apparition d'une douleur thoracique et d'une dyspnée. Le diagnostic de médiastinite est avant tout clinique. Il doit être précoce car une prise en charge, au stade initial, est en général le seul garant d'un pronostic favorable. Le bilan radiologique doit obligatoirement être réalisé en urgence. C'est la tomodensitométrie cervicofaciale avec coupes au niveau du médiastin qui va confirmer le diagnostic [1,4-10]. La prise en charge de la médiastinite et de péricardite purulente d'origine dentaire est pluridisciplinaire associant anesthésiste réanimateur, chirurgiens cardio-thoracique et maxillo-facial. La prise en charge porte sur la réanimation et une cervico-thoracotomie afin d'évacuer toutes les collections purulentes et réaliser une nécrosectomie [7-11]. Le traitement de la dent causale peut être différé en définissant la priorité de l'urgence [6]. Cependant, compte tenu du faible plateau technique nous avons réalisé un drainage thoracique sur deux épisodes et une antibiothérapie adaptée aux germes isolés sur une période de 3 mois. Le traitement avait été facilité par une communication probable entre le péricarde, le médiastin et la plèvre avec une couverture antibiotique adaptée aux germes en cause. Le traitement de la dent causale avait été différé 5 mois après l'épisode infectieux et consistait à l'extraction des 4 dents de sagesse. Les manifestations cliniques des dents de sagesse sont polymorphes et peuvent revêtir plusieurs types de syndromes : infectieux (82,7%), nerveux (55,5%), mécaniques (44,5%) et tumoraux (4,5%) [3].

## Conclusion

La cellulite diffuse cervico-faciale d'origine dentaire est une affection très grave. Sa diffusion aux structures anatomiques thoraciques est redoutable et compromet rapidement le pronostic vital. La prise en charge est pluridisciplinaire et urgente afin d'éviter l'issue fatale.

---

## \*Correspondance

Kadre Alio Kadre Ousmane  
(kokas76@yahoo.fr)

Reçu : 26 Avril, 2018 ; Accepté : 24 Mai, 2018; Publié : 14 Juin, 2018

<sup>1</sup>Service de Stomatologie et Chirurgie Maxillo-faciale, hôpital général de référence- Niamey, Niger

<sup>2</sup>Service de chirurgie générale et viscérale A, hôpital national de Niamey, Niger

<sup>3</sup>Service d'ORL et Chirurgie Cervico-faciale, hôpital général de référence-Niamey, Niger

<sup>4</sup>Service d'imagerie médicale, hôpital général de référence-Niamey, Niger

<sup>5</sup>Service de Stomatologie et Chirurgie Maxillo-faciale, CHU de Treichville-Abidjan, Côte d'Ivoire

© Journal of african clinical cases and reviews 2018

**Conflit d'intérêt:** Aucun

## Références

- [1] Righinia C.-A, Mottoa E, Ferrettib G, Boubagrak K, Sorianoa E, Reyta E. Cellulites cervicales extensives et médiastinite descendante nécrosante. *Annales d'otolaryngologie et chirurgie cervico - faciale* 124 (2007) 292 – 300.
- [2] Itiere F, Mahoungou K, Boumandokic P, Otiobandab G, Ovoundard M, Ondzotto G ; 67 cas de cellulite cervico-faciale, pris en charge sous anesthésie locale au CHUB de Brazzaville ; *Rev Stomatol Chir Maxillofac Chir Orale* ; (2014) 115(6) ; 349-352.

- [3] Guiguimde W P L, Millogo M, Konsem T, Fall M, Ouedaogo D. accidents d'évolution de la dent de sagesse inférieure dans le service d'odontostomatologie et de chirurgie maxillo-faciale du chu Yalgado Ouedraogo. *Rev Col Odonto-Stomatol Afr Chir Maxillo-fac*, 2014 vol 21, n°3, 11-16.
- [4] Benzarti. S, Mardassi. A, Ben Mhamed. R, Hachicha. A, Brahem. H, Akkari. K, Miled. I, Chebbi. M ; Les cellulites cervico-faciales d'origine dentaire à propos de 150 Cas. *J. Tun Orl* ;(2007) 19(24) ; 24-28.
- [5] El Moussaoui R, Bencheqroun A. Une complication redoutable d'une cellulite cervicale après extraction dentaire : la médiastinite. *Journal Européen des Urgences* (2007) 20, 120-123.
- [6] Dubernard C, Bellanger S, Chambon G, Léon H, Torres J-H, Lozza J. Cellulite d'origine dentaire engageant le pronostic vital : à propos d'un cas. *Med Buccale Chir Buccale* 2009, vol. 15, n° 3, 119-125.
- [7] Razafimanjato N N M, Ralaizafindraibe T H, Ramarolahy A R, Rajaonera T A, Rakotovo J L H. Mediastinite Descendante Nécrosante Aigue: Quatre Années D'expérience Dans Un Centre Hospitalier A Madagascar. *European Scientific Journal* November 2017, Vol.13, No.33, 417—428.
- [8] La Rosa J, Bouvier S, Langerona O. Prise en charge des cellulites maxillo-faciales. *Le Praticien en anesthésie réanimation* (2008) 12, 309—315.
- [9] Blancal J-P, Kania R, Sauvaget E, Tran Ba Huy P, Mateo J, Guichard J-P, Fraticelli A, Mebaza A, Herman P. Prise en charge des cellulites cervico-faciales en réanimation. *Réanimation* (2010) 19, 297—303.
- [10] Smati B, Boudaya M S, Marghli A, Ziadi J, Abdid M, Ourghi S, et coll. La prise en charge des médiastinites nécrosantes descendantes. *Chirurgie Thoracique Cardio-Vasculaire - 2007* ; 11 : 53-57.
- [11] Cho E, Park S W, Jun C H, Shin S S, Park E K, Lee K S. A rare case of pericarditis and pleural empyema secondary to transdiaphragmatic extension of pyogenic liver abscess. *BMC Infectious Diseases* (2018) 18:40.

### **Pour citer cet article:**

Kadre Ousmane KA, Ibrahim Assoumane, Illé Salha et al.. Une cellulite de la face après un accident d'évolution de dent de sagesse compliquée de pleuro-médiastinite et de Péricardite : à propos d'un cas. *Jaccr Africa* 2018; 2(2):264-268.