



Cas clinique

Tumeurs congénitales de la cavité buccale : À propos de 2 cas

Congenital tumors of the oral cavity : About 2 cases

A Kadre^{1*}, H. Moustapha², E Boubacar⁵, MO Ali Ada², H Daddy Gaoh³, S Ille⁴

Résumé

Les tumeurs congénitales de la cavité buccale sont des affections qui peuvent être responsables de certaines malformations orales. Ces malformations sont variées, isolées ou associées pouvant être responsables de troubles respiratoire et nutritionnel. Nous présentons deux cas : l'un présentant une dysplasie fibreuse associée à une fente mandibulaire, une fente vélo-palatine et une langue bifide, et l'autre un tératome de la langue.

Mots clés : tumeur congénitale, cavité buccale ; malformation, Niger

Abstract

Congenital tumors of the oral cavity can be responsible of many malformations. These malformations are variable, and can be isolated or some times associated to respiratory or nutritional troubles. We present two cases; the first about a fibrous dysplasia associated to a mandibular clef, a velo-palatine clef and a bifide tongue and the second about a tongue teratoma.

Keywords: congenital tumor; oral cavity; malformation, Niger

Introduction

Les tumeurs congénitales de la cavité buccale sont de nature variée. Elles peuvent au cours de leur développement dans les premières semaines de vie intra-utérine entraver la fusion de certaines entités comme la mandibule, le palais et la langue. Ces malformations sont fréquemment responsables de trouble respiratoire et nutritionnel. Leur prise en charge reste cependant adéquate dans certains pays en développement.

Nous rapportons deux cas cliniques : l'un présentant une dysplasie fibreuse associée à une fente mandibulaire, une fente vélo-palatine et une langue bifide, et l'autre un tératome de la langue.

Cas clinique 1

Il s'agissait d'un nouveau-né de 03 jours, avec un poids de 3100g, issu d'un mariage consanguin et d'une grossesse non suivie. Il avait été adressé pour une masse sessile mandibulaire. L'examen clinique avait retrouvé une masse d'allure osseuse dans la concavité à fer à cheval de la mandibule,

à développement antéro-postérieur mesurant 43 mm de grand axe ; un défaut d'accolement des berges de la langue ; et un défaut médian vélo-palatin. La tomодensitométrie cranio-faciale avait objectivé un processus osseux médian de la concavité avec un défaut osseux de la symphyse mandibulaire. Ces explorations étaient en faveur d'une tumeur mandibulaire associée à une fente mandibulaire, une langue bifide et une fente vélo-palatine (fig.1 et 2). La prise en charge avait été pluridisciplinaire. La chirurgie réalisée à l'âge de 52 jours avait consisté à faire l'exérèse de la tumeur mandibulaire et à la glossorrhaphie après trachéotomie première. Aucun geste chirurgicale n'a été réalisé pour la fente mandibulaire. L'ablation de la canule de trachéotomie a été réalisé à J1 post-opératoire suivie d'une fermeture non étanche de la cervicotomie. La fermeture de la fente vélo-palatine avait été différée dans un délai de 08 mois. L'examen de la pièce opératoire avait mis en évidence une dysplasie fibreuse. L'évolution était simple après un recul de 15 mois.

Cas clinique 2

Il s'agissait d'un nouveau-né de 2 jours, avec un poids de 1700g, issu d'un mariage consanguin et d'une grossesse non suivie. Il avait été adressé pour une masse de la face dorsale de la langue mobile. Cette masse était sessile et faisait saillie hors de la cavité buccale. Elle était de consistance molle, recouverte d'un fin duvet et mesurait 4 cm de grand axe (fig. 3). Le bilan malformatif n'avait pas mis en évidence d'anomalie associée. L'intervention chirurgicale avait été réalisée à l'âge de 16 jours après une intubation orotrachéale et avait consisté à l'exérèse complète de la tumeur (fig. 4). L'examen anatomo-pathologique avait mis en évidence un tératome (fig. 5). L'allaitement a été possible à J 15 post-opératoire. L'évolution après un recul de 18 mois était sans particularité.

Iconographie

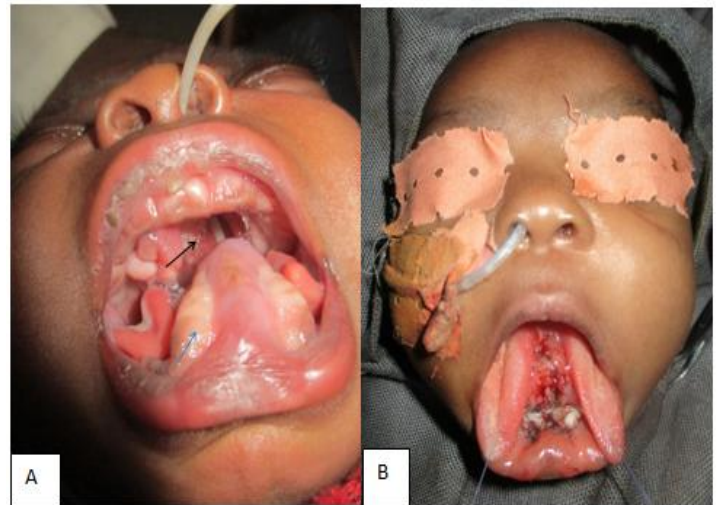

Figure 1: patient 1 : A: Tumeur mandibulaire (tête de flèche noire), fente vélo-palatine (tête de flèche bleue) B : langue bifide.

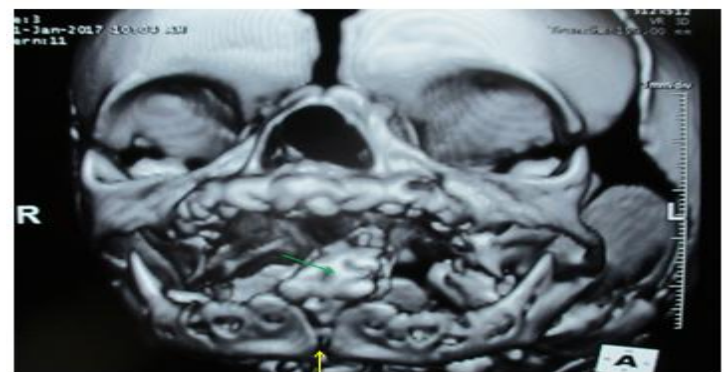


Figure 2: patient 1: Tomодensitométrie, reconstruction osseuse : Tumeur mandibulaire (tête de flèche verte), et fente mandibulaire (tête de flèche jaune).

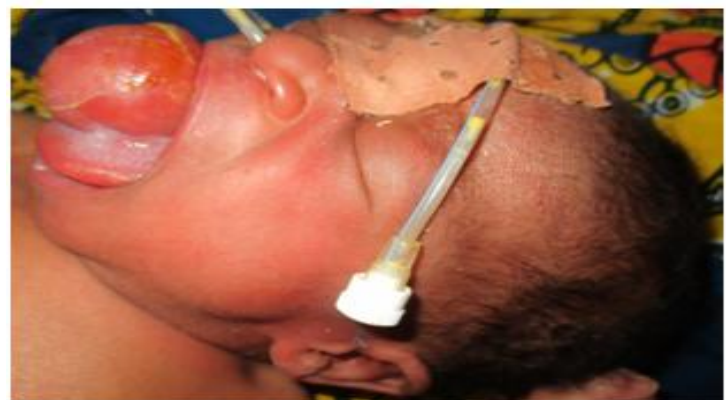

Figure 3: Patient 2: tumeur sessile de la langue recouverte d'un fin duvet.

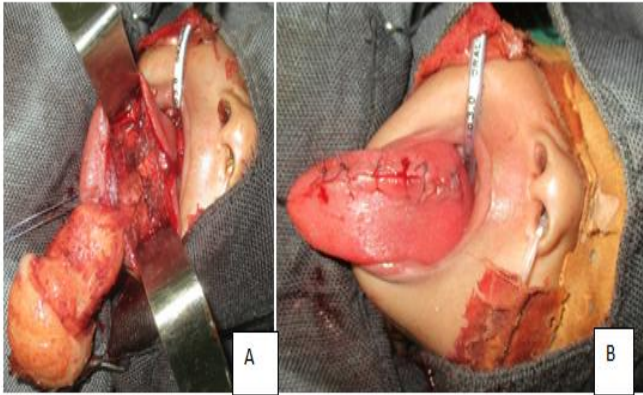


Figure 4: patient 2: vue peropératoire, A: exérèse tumorale; B: glossorrhaphie. Peroperative view.

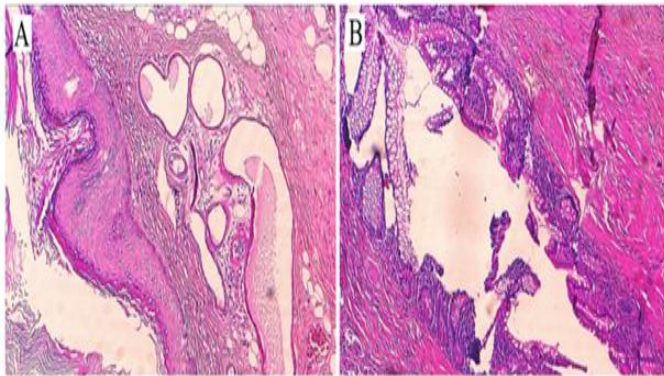


Figure 5: patient 2: histologie, image partiellement kystique comportant plusieurs tissus normaux matures. A : présence de tissu cutané et de ses annexes (glandes sudoripares). B: une partie de la lésion montrant une différenciation intestinale et musculaire lisse. (HES $\times 100$).

Discussion

Les tumeurs congénitales de la cavité buccale peuvent être responsables de malformations intraorale et/ou orofaciale quand elles se développent dans les premières semaines de vie embryonnaire.

Le développement du palais commence à la fin de la 5^{ème} semaine de gestation pour se terminer à la 12^{ème} semaine. Initialement les processus palatins des bourgeons maxillaires ont une position verticale de part et d'autre de la langue. Vers les

56^{ème} et 57^{ème} jours, les processus palatins prennent une position horizontale, puis rapidement les deux processus palatins fusionnent avec le septum nasal. Lorsque la tumeur se développe avant la huitième semaine, elle gêne la fermeture normale du palais secondaire sur la ligne médiane [1,4].

La tumeur peut gêner aussi la confluence des deux moitiés du nez ou de la langue, donnant un nez et une langue bifides [1]. Ces tumeurs entravent la fermeture palatine soit pour les localisations linguales, soit pour les localisations nasopharyngées [2]. La fente mandibulaire est due à un défaut de fusion du premier arc branchial, ce qui explique que la fente peut intéresser tous les organes provenant de cet arc. La complexité de la malformation est donc variable selon le moment de l'anomalie embryologique [3,6].

Les processus expansifs développés dans la concavité à fer à cheval de la mandibule, à développement médian, postérieur, et vers le haut dans les premières semaines de vie embryonnaire seraient responsables de malformation intraorale. La gêne mécanique à la fusion des différents bourgeons embryonnaires sur la ligne médiane entraînent des malformations qui peuvent être isolées ou associées.

Le premier cas, présentait une dysplasie fibreuse, qui serait responsable de la fente mandibulaire, la bifidité linguale et de la fente palatine. La dysplasie fibreuse est une affection bénigne ostéo-fibreuse qui peut atteindre un ou plusieurs os [8,10]. Elle se présente sous deux formes monostotique et polyostotique [8-10]. La majorité des sujets (70 %) présentent une forme monostotique affectant un seul os. Les autres sujets (30 %) ont de multiples lésions osseuses (forme polyostotique) et pour certains (3 %) des lésions

cutanées et endocriniennes (syndrome de McCune-Albright) [10]. Dans notre cas, il s'agit d'une forme monostotique dont la forme congénitale est rare. La classification des fentes orofaciales la plus utilisée est celle de Tessier publiée en 1976 [5]. Dans cette classification le type 30 correspond aux fentes mandibulaires médianes isolées ou accompagnées d'une atteinte de la lèvre inférieure, de la langue et des tissus mous jusqu'au manubrium sternal [6,7]. Le premier cas présentait une fente mandibulaire médiane sans atteinte de la lèvre inférieure.

Le deuxième cas, présentait un tératome congénital de la langue isolé non associé à une fente oro-faciale. Il serait développé après la 12^{ème} semaine de vie embryonnaire et/ou hors de la cavité buccale. Les tératomes congénitaux de la tête et du cou constituent seulement 5 % des tératomes découverts dans la période néonatale [2].

Le tératome est une tumeur vraie, comportant des tissus provenant des 3 feuillets embryonnaires ectodermique, mésodermique et endodermique [1,2,11]. Pour les localisations linguales, l'exérèse est généralement facile mais elle doit s'efforcer de préserver la fonction neuromusculaire de la langue [2]. En cas d'exérèse incomplète, le risque de récurrence est important et, en absence de traitement, la dégénérescence maligne peut atteindre 90 % des cas [1].

Ces lésions sont très souvent responsables de troubles respiratoire et nutritionnel d'où la nécessité d'une prise en charge pluridisciplinaire associant anesthésiste-réanimateur, pédiatre, anatomopathologiste, chirurgien maxillo-facial, et chirurgien esthéticien à long terme.

Conclusion

Les tumeurs congénitales de la cavité buccale qui se développent sur la ligne médiane dans les premières semaines de vie embryonnaires peuvent être responsables de certaines malformations orofaciales, qui dans certains cas sont à l'origine de troubles respiratoire et nutritionnel. La nécessité d'une prise en charge pluridisciplinaire est de règle.

*Correspondance

Kadre Ousmane Kadre Alio
(kokas76@yahoo.fr)

Reçu: 18 Déc, 2017 ; **Accepté:** 01 Fév, 2018; **Publié:** 02 Fév, 2018

¹Service de Stomatologie et Chirurgie

Maxillo-Faciale-Hôpital National de Niamey,Niger

²Service de Chirurgie Pédiatrique, Hôpital National de Lamordé, Niger.

³Service d'Anesthésie-Réanimation, Hôpital National de Niamey,Niger

⁴Service d'ORL et de Chirurgie Cervico-Faciale, Hôpital National de Niamey, Niger

⁵Service d'anatomie pathologique, Hôpital national de Lamordé, Niger

© Journal of african clinical cases and reviews 2018

Conflit d'intérêt: Aucun

Références

- [1] Meziane M, Eabdenbitsen A, Boulaadas M, Essakalli L, Kzadri M. Double tératome de la cavité buccale. *Med Buccale Chir Buccale* 2012;18:383-385
- [2] Omezzine M, Bouslama S, Nouri S, Moatamri R, Khohtali H. Tumeurs congénitales de la cavité buccale et fente palatine : présentation de 2 cas. *Med Buccale Chir Buccale* 2011;17:167-169
- [3] Benhammou A, Jazouli N, Kzadri M, Benhammou M. Fente glosso-labio-mandibulo-sternale. *Rev Stomatol Chir Maxillofac* 2006;107:41-43
- [4] Bhattacharya V, Khanna S, Bashir SA, Kumar U, Garbyal RS. Cleft palate associated with hamartomatous bifid tongue. Report of two cases. *J Plast Reconstr Aesthet Surg*. 2009 Nov;62(11):1442-5
- [5] Tessier P. Anatomical classification of facial, cranio-facial and latero-facial clefts. *J Maxillofac Surg* 1976;4:69—92
- [6] Lavocat R, Szwebel J-D, Mitrofanoff M. Fente médiane cervicomaxillaire inférieure : à propos d'un cas, mise au point étiopathogénique et thérapeutique. *Annales de chirurgie plastique esthétique* (2011) 56, 334—338
- [7] Ladani P, Sailer H.F, Sabnis R. Tessier 30 symphyseal mandibular cleft: Early simultaneous soft and hard tissue correction e A case report. *Journal of Cranio-Maxillo-Facial Surgery* 41 (2013) 735-739
- [8] Alvares LC, Capelozza AL, Cardoso CL, Lima MC, Fleury RN, Damante JH. Monostotic fibrous dysplasia: a 23-year follow-up of a patient with spontaneous boneremodeling. *Oral Surg Oral Med Oral Pathol Oral Radiol Endod*. 2009 Feb;107(2):229-34
- [9] Jeyaraj C.P, Srinivas C.V. Craniofacial and monostotic variants of fibrous dysplasia affecting the maxillofacial region. *Journal of Oral and Maxillofacial Surgery, Medicine, and Pathology* 26 (2014) 424–431
- [10] Marie P. Dysplasie fibreuse : aspects tissulaires, cellulaires et moléculaires. *Revue du rhumatisme* 70 (2003) 681–686
- [11] Khonsari R.H. Tumeurs des mâchoires d'origine embryonnaire. *Rev Stomatol Chir Maxillofac* 2009;110:214-216

Pour citer cet article:

Kadre Alio Kadre Ousmane, Moustapha Helle, Boubacar Effared et al.. Tumeurs congénitales de la cavité buccale : À propos de 2 cas . *Jaccr Africa* 2018; 2(1):54-58.