Journal of african clinical cases and reviews / Journal africain des cas cliniques et revues

www.jaccrafrica.com ISSN 1859-5138 Open access

Cas clinique

Carcinome épidermoïde conjonctival à propos d'un cas

Conjunctival Squamous Cell Carcinoma: A Case Report

A Boro*[1], F Keita[2], FT Sidibé[3], M Sissoko[3], AO Maiga[4], N Guirou[3]

Résumé

Introduction : Le carcinome épidermoïde de la conjonctive (CEC) est une tumeur maligne rare, représentant 1% des cancers oculaires. Sa prévalence est particulièrement élevée en Afrique, atteignant 3,4 pour 100 000 habitants. Les principaux facteurs de risque incluent l'exposition aux rayons ultraviolets, l'immunodépression, et l'infection par le HPV.

Cas clinique : L'article présente le cas d'une jeune patiente de 28 ans, séropositive au VIH1, qui consulte pour une masse conjonctivale. L'examen révèle une tumeur conjonctivo-limbique avec un envahissement cornéen. Une exérèse totale a été réalisée avec succès, et l'analyse histologique a confirmé un carcinome épidermoïde papillomateux. Six mois après l'opération, aucune récidive n'a été observée.

Discussion : Le CEC, bien que rare, est en augmentation, surtout chez les jeunes immunodéprimés. Les symptômes initiaux incluent rougeur oculaire et photophobie, évoluant vers une masse blanche. Le traitement de référence est l'exérèse chirurgicale. Des traitements adjuvants peuvent être nécessaires dans les cas avancés. Une surveillance rapprochée est essentielle pour prévenir les récidives.

Conclusion : Le CEC est une tumeur maligne plus fréquente chez les jeunes sujets immunodéprimés. Une exérèse chirurgicale efficace, associée à un suivi, est cruciale pour la gestion de la maladie. La sensibilisation sur les facteurs de risque est également importante.

Mots-clés : Carcinome épidermoïde conjonctival, Tumeur maligne, VIH, Radiations ultraviolettes, HPV.

Abstract

Introduction: Conjunctival squamous cell carcinoma (SCC) is a rare malignant tumor, representing 1% of ocular cancers. Its prevalence is particularly high in Africa, reaching 3.4 per 100,000 inhabitants. Major risk factors include exposure to ultraviolet light, immunosuppression, and HPV infection.

Clinical case: The article presents the case of a young 28-year-old patient, seropositive for HIV1, who consulted for a conjunctival mass. Examination reveals a conjunctivo-limbal tumor with corneal invasion. Total excision was successfully performed,

and histological analysis confirmed papillomatous squamous cell carcinoma. Six months after the operation, no recurrence was observed.
Discussion: SCC, although rare, is increasing, especially among immunocompromised young people. Initial symptoms include eye redness and photophobia, progressing to a white mass. The standard treatment is surgical excision. Adjuvant treatments may be necessary in advanced cases. Close monitoring is essential to prevent recurrences.
Conclusion: SCC is a malignant tumor more common in young immunocompromised subjects. Effective surgical excision, combined with follow-up, is crucial for disease management. Raising awareness about risk factors is also important.
Keywords: Conjunctival squamous cell carcinoma, Malignant tumor, HIV, Ultraviolet radiation, HPV.

Introduction

Le carcinome épidermoïde de la conjonctive (CEC) est le dernier stade du groupe des néoplasies épidermoïdes conjonctivales. Il s'agit d'une tumeur cancéreuse de l'œil. Les tumeurs oculaires représentent à l'échelle mondiale 1% de l'ensemble des cancers [1]. La particularité de cette tumeur est son aptitude de perte de la vision et dans certains cas le décès du patient du fait de son caractère potentiellement métastatique [2]. Le continent africain représente la plus forte incidence des néoplasies épidermoïdes de la conjonctive pouvant atteindre 3,4 pour 100 000 habitants alors que chez le caucasien elle est environ 0,03 à 1,9 pour 100 000 habitants [3]. Selon une étude réalisée au Maroc [4] elle représente 4/5 des tumeurs de la conjonctive. Au Mali, en milieu hospitalier une analyse histologique des tumeurs de l'œil et de ses annexes dénombrait 39,7% de cas de carcinomes épidermoïdes [5]. La présentation clinique peut aller d'une simple rougeur oculaire à une importante masse oculaire comprimant les structures de l'œil affectant ainsi la vision. L'évolution se fait vers une extension locale et métastatique.

Les principaux facteurs de risque sont : l'exposition au rayonnement ultraviolet solaire, l'immunodépression (infection au VIH, traitement immunosuppresseur), l'infection par le HPV (sérotypes 16 et 18) [6].
Le traitement consiste à la réalisation d'un schéma préopératoire de la tumeur avec des mesures précises à l'échelle millimétrique. L'exérèse chirurgicale complète de la lésion suivie de la stérilisation du lit tumorale par diverses techniques restent le traitement de référence. Elle sera réalisée de préférence sous anesthésie générale, avec la « no touch technic ». En l'absence de traitement complémentaire, le risque de récidive locale d'un carcinome épidermoïde invasif après chirurgie seule est d'environ 40 % [7].
Nous rapportons le cas d'une jeune patiente séropositive au VIH1 présentant un carcinome épidermoïde.

Cas clinique

Il s'agissait d'une jeune femme de 28 ans admise en consultation ophtalmologique pour apparition d'une masse conjonctivale évoluant à crescendo. Dans les antécédents, elle est positive au VIH1 et mise sous antirétroviraux suivi de façon irrégulière.
Son acuité visuelle est de 10/10 et P2 ODG. A l'examen clinique, on note à droite une masse tumorale conjonctivo-limbique en nasal mesurant 8 mm sur l'axe horizontal, 4 mm sur l'axe vertical et de 2mm d'épaisseur. L'aspect était papillomateux à la moitié nasale, gélatineux en regard du limbe. Il y avait un envahissement cornéen sur 1 mm environ s'étendant de 7H à 10H. La tumeur était alimentée par de gros vaisseaux nourriciers dilatés. (Fig. 1) Les annexes de l'œil gauche était d'aspect normal. Les segments antérieurs et postérieurs étaient cliniquement normaux aux deux yeux.
Une exérèse totale de la tumeur sous sédation a été faite par la « no touch technic ». Elle a consisté à une desépithélialisation cornéenne avec de l'alcool suivi d'une cautérisation des gros vaisseaux nourriciers. La tumeur a été retirée en un seul bloc de façon rigoureuse, respectant une marge de sécurité de 2 à 3

mm. Apres avoir changé de gangs, les berges conjonctivales ont été rapprochées et suturées en utilisant une nouvelle boite chirurgicale. Les suites opératoires ont été simples. (Fig. 3).

L'analyse histologique de la pièce opératoire révèle qu'il s'agissait d'un carcinome épidermoïde papillomateux non pigmenté de la conjonctive. (Fig. 2) Au bout de six mois de suivi nous n'avons pas retrouvé de récidive, ni localement, ni à distance.

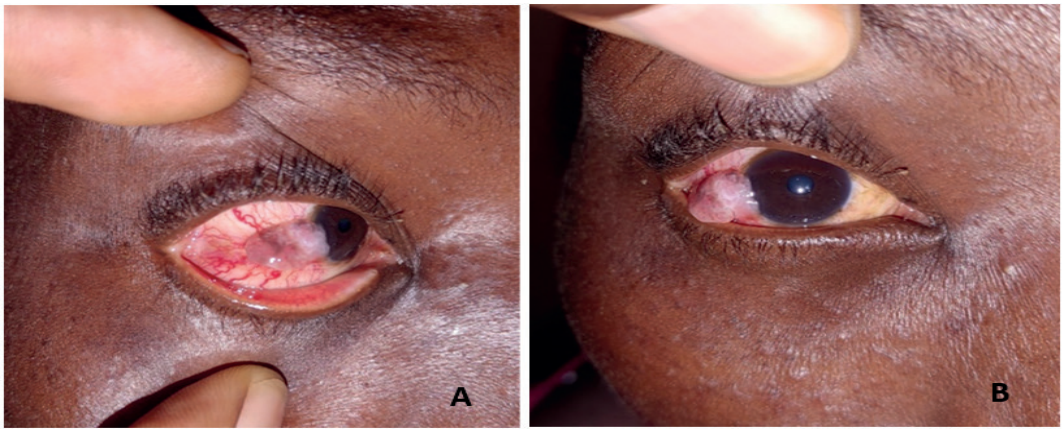

Figure 1 : a) carcinome épidermoïde de la conjonctive vu de profil, alimenté par des gros vaisseaux nourriciers. b) carcinome épidermoïde de la conjonctive vu de face, extension sur la cornée.

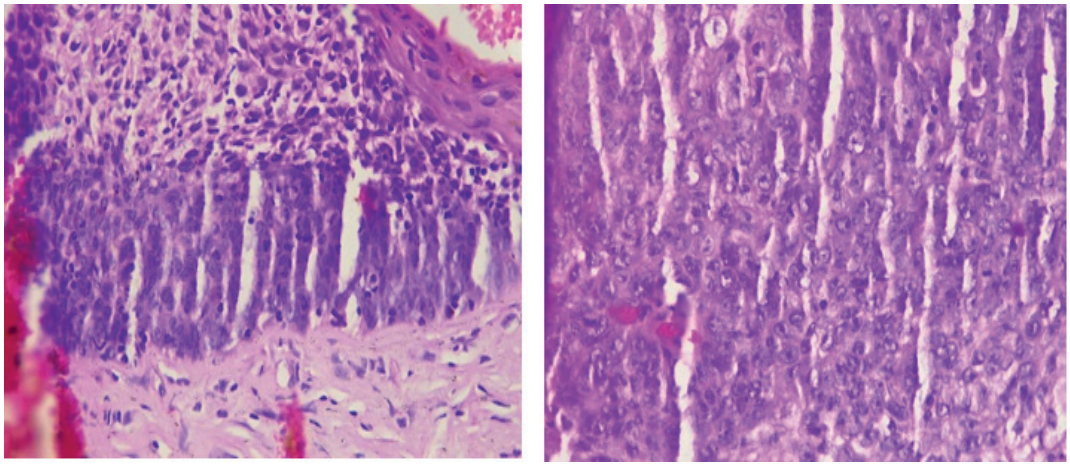

Figure 2 : Atypies cellulaires, plusieurs mitoses.

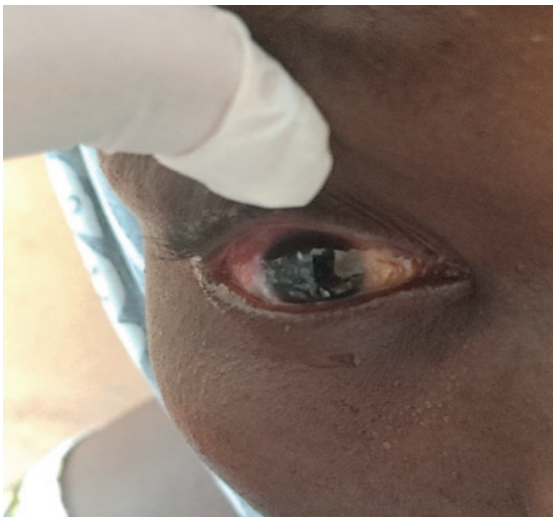

Figure 3 : J15 post opératoire

Discussion

Le carcinome épidermoïde conjonctival est une tumeur rare. Son aspect peut être papillomateux, gélatineux. Le CEC tout comme les autres tumeurs épithéliales malignes atteignent classiquement des hommes de la soixantaine [8].

Au cours de l'infection par le VIH, on peut noter une augmentation de son incidence, notamment en Afrique sub-saharienne, avec des formes de plus en plus graves pouvant être pigmentées et touchant de jeunes sujets immunodéprimés [9,10].

En plus de l'immunodépression, l'exposition aux rayons ultraviolets constituent un des principaux facteurs de risque et depuis quelques années le rôle de l'HPV est de plus en plus reconnu mais reste controversé [11].

L'aspect du carcinome épidermoïde de la conjonctive peut varier selon le stade de la maladie. Les signes au début sont dominés par la rougeur oculaire, la photophobie, les sensations de corps étrangers. Puis arrivera une croissance progressive et non douloureuse d'une masse blanche à la surface de l'œil [12].

La plupart des lésions surviennent dans la région de la conjonctive bulbaire, particulièrement du côté nasal [13]. Elle évolue d'abord sur la conjonctive bulbaire puis peut s'étendre jusqu'à la cornée périphérique, de sorte que la vision est souvent normale aux stades précoces de la maladie.

La surface peut avoir un aspect gélatineux, papillomateux ou fibrovasculaire qui est alimentée par des vaisseaux sanguins nettement dilatés. Chez le sujet mélanoderme la lésion peut être pigmentée brun-noir, cependant dans ce cas elle était non pigmentée.

Lors de la première consultation, la plupart des lésions font environ 7 mm de grand axe, mais les consultations tardives occasionnant des tumeurs de grande taille avec envahissement locorégional ne sont pas rares non plus.

La prise en charge du carcinome épidermoïde consiste à l'exérèse chirurgicale totale en marges saines. Dans les formes avancées et lorsqu'il y a un envahissement locorégional, une prise en charge par chirurgie mutilante (énucléation voire exentération) peut être indiquée.

Des traitements adjuvants tels que la radiothérapie, la cryothérapie ou la chimiothérapie peuvent être employés.

La surveillance rapprochée est la règle, elle sera prolongée en vue de prévenir une récidive surtout chez les patients immunodéprimés chroniques.

Conclusion

Le carcinome épidermoïde est une tumeur maligne. Plus fréquent chez le sujet âgé, il est souvent présent chez le sujet jeune au cours de l'infection par le VIH. La sédation peut être efficace pour réaliser l'exérèse chirurgicale, suivi d'un traitement adjuvant. L'analyse histologique décrit le type de cancer. Les récidives sont possibles et une surveillance rapprochée est nécessaire. Une éducation concernant la prévention des facteurs de risque reste essentielle.

***Correspondance**

Amadou Boro

amadouboro95@yahoo.fr

Disponible en ligne : 30 Décembre 2024

1 : Centre de Santé de Référence de Kita, Mali
2 : Centre de Santé de Référence de Niono, Mali
3 : CHU-IOTA (Institut d'Ophtalmologie Tropical de l'Afrique), Mali
4 : Centre de Santé de Référence de Nioro, Mali

© Journal of African Clinical Cases and Reviews 2024

Conflit d'intérêt : Aucun

Références

[1] Jardel P, Caujolle JP, Gastaud L, Maschi C, Sauerwein W, Thariat J. Tumeurs malignes ophtalmologiques : indications de la radiothérapie et techniques. Cancer Radiother. 2015;19(8):762–74.

[2] Gichuhi S, Sagoo MS. Carcinome épidermoïde de la conjonctive. Rev Sante Ocul Communautaire. 2018;15(20).

[3] Levy-Gabriel C. Néoplasies épidermoïdes de la surface oculaire. Rapport SFO. 2022;75.

[4] Salam N, El Belhadji M, Boutaqbout L, El Abidi I, Mchachi A, Benhmidoune L, et al. Tumeurs malignes du limbe : aspects cliniques et thérapeutiques. J Soc Mar Ophtalmol. 2017;0(26).

[5] Sylla F, et al. Étude épidémiologique et histopathologique des tumeurs de l'œil et de ses annexes : à propos de 63 cas. Rev SOAO. 2016;1:45–50.

[6] Shields CL, Demirci H, Karatza E, Shields JA. Clinical survey of 1643 melanocytic and nonmelanocytic conjunctival tumors. Ophthalmology. 2004;111(9):1747–54.

[7] Levy-Gabriel C. Tumeurs épithéliales précancéreuses et malignes de la surface oculaire. Rapport SFO. 2023;84.

[8] Maschi C, Caujolle JP, Lassale S. Tumeurs conjonctivales malignes. EMC Ophtalmologie. 2014;11(2):1–10. [Article 21-150-A-12].

[9] Gichuhi S, Sagoo MS, Weiss HA, Burton MJ. Epidemiology of ocular surface squamous neoplasia in Africa. Trop Med Int Health. 2013;18(12):1424–43.

[10] Maschi C, Caujolle JP, Lassale S. Tumeurs conjonctivales malignes. EMC Ophtalmologie. 2014;11(2):1–10. [Article 21-150-A-12].

[11] Lally SE, Shields JA. Conjunctival tumors: review of clinical features, risks, biomarkers, and outcomes. Asia-Pac J Ophthalmol. 2017;6:109–20.

[12] Tunc M, et al. Intraepithelial and invasive squamous cell carcinoma of the conjunctiva: analysis of 60 cases. Br J Ophthalmol. 1999;83(1):98–103.

[13] Waddell KM, et al. Corneo-conjunctival carcinoma in Uganda. Eye (Lond). 2006;20(8):893–9.

Pour citer cet article :

A Boro, F Keita, FT Sidibé, M Sissoko, AO Maiga, N Guirou. Carcinome épidermoïde conjonctival à propos d'un cas. Jaccr Africa 2024; 8(4): 243-247
https://doi.org/10.70065/24JA84.002L013012