Journal of african clinical cases and reviews / Journal africain des cas cliniques et revues

www.jaccrafrica.com ISSN 1859-5138 Open access

Cas clinique

Textilome abdominal à manifestations urologiques : à propos d'un cas au Centre Hospitalier Universitaire la Renaissance de N'Djamena

Abdominal Textiloma with Urological Manifestations: A Case Report at the University Hospital Center La Renaissance in N'Djamena

A-S Ndormadjita*[1], I Sadie[2], BM Kaimba[2], A Djelamde[3], SD Akouya[1], K Adoumadji[1], N Saleh[1], M Allassiangar[4], A Bermendora[5], AO Djidda[6], S Brahim[5], K Rimtebaye[4]

Résumé

Introduction : Le textilome, lésion secondaire à l'omission d'un corps étranger de nature textile lors d'une intervention chirurgicale est une complication post-opératoire rare [1,2]. Le diagnostic est souvent difficile et tardif à cause d'une symptomatologie variée et non spécifique, celles à type de symptômes urinaires (hématurie, pollakiurie, impériosités et brûlures mictionnelles) sont exceptionnelles.

Cas clinique : Il s'agit d'une patiente de 43 ans ayant développé un textilome après une intervention chirurgicale. Le diagnostic a été posé après un délai de trois mois, suite à des symptômes urinaires atypiques (pollakiurie, impériosités mictionnelles, douleurs hypogastriques) après une chirurgie abdominale. La tomodensitométrie a permis de localiser le textilome, une structure hyperdense compatible avec la présence d'un corps étranger. L'analyse bactériologique a révélé une infection à *E. coli*.

Discussion : Le textilome (ou gossypiboma) est une lésion iatrogène causée par l'oubli de compresses ou de champs chirurgicaux dans le corps après une intervention, provoquant une réaction inflammatoire et la formation d'un granulome. Sa prévalence reste difficile à établir, et le délai de diagnostic varie, parfois allant de quelques jours à plusieurs années. Les facteurs de risque incluent les interventions d'urgence, les chirurgies longues ou hémorragiques, et un IMC élevé.

Les symptômes sont variés et peuvent inclure des douleurs abdominales, de la constipation, ou des infections urinaires si le textilome entre en contact avec la vessie. Le diagnostic repose principalement sur l'imagerie médicale, comme la tomodensitométrie, bien que les textilomes puissent être confondus avec d'autres pathologies.

La prévention passe par un comptage rigoureux du matériel chirurgical, l'utilisation de compresses marquées aux radioéléments opaques, et des contrôles fluoroscopiques pendant l'intervention. Si un textilome est découvert, la responsabilité médicale peut être engagée, avec des implications médico-

légales pour le chirurgien et l'équipe impliquée. Le textilome reste évitable par des pratiques de comptage strictes et un suivi approprié pendant les interventions chirurgicales.

Conclusion : Le textilome est une complication chirurgicale iatrogène. Le comptage et le recomptage du matériel chirurgical utilisé au début et à la fin de l'intervention ainsi que l'usage des compresses marquées aux radioéléments opaques sont les seuls moyens efficaces de faire sa prévention.

Mots-clés : Textilome, manifestations urologiques, hysterectomie,cesarienne ,l' exploration chirurgicale, Centre Hospitalier Universitaire la Renaissance de N'Djamena Tchad.

Abstract

Introduction: Textiloma, a lesion secondary to the omission of a foreign body of a textile nature during a surgical procedure, is a rare post-operative complication [1,2]. The diagnosis is often difficult and late due to varied and non-specific symptoms; those involving urinary symptoms (hematuria, urinary frequency, urgency and burning) are exceptional.

Clinical case: This is a 43-year-old patient who developed a textiloma after surgery. The diagnosis was made after a delay of three months, following atypical urinary symptoms (pollakiuria, urinary urgency, hypogastric pain) after abdominal surgery. The CT scan made it possible to locate the textiloma, a hyperdense structure compatible with the presence of a foreign body. Bacteriological analysis revealed an *E. coli* infection.

Discussion: Textiloma (or gossypiboma) is an iatrogenic lesion caused by forgetting compresses or surgical drapes in the body after an intervention, causing an inflammatory reaction and the formation of a granuloma. Its prevalence remains difficult to establish, and the diagnosis time varies, sometimes ranging from a few days to several years. Risk factors include emergency procedures, long or bleeding surgeries, and high BMI.

Symptoms are varied and can include abdominal pain, constipation, or urinary infections if the textiloma comes into contact with the bladder. Diagnosis is primarily based on medical imaging, such as CT scanning, although textilomas can be confused with other pathologies.

Prevention involves rigorous counting of surgical materials, the use of compresses marked with opaque radioelements, and fluoroscopic checks during the procedure. If a textiloma is discovered, medical liability may arise, with medico-legal implications for the surgeon and the team involved. Textiloma remains preventable through strict counting practices and appropriate monitoring during surgical procedures.

Conclusion: Textiloma is an iatrogenic surgical complication. Counting and recounting the surgical equipment used at the beginning and end of the procedure as well as the use of compresses marked with opaque radioelements are the only effective means of prevention.

Keywords: Textiloma, urological manifestations, hysterectomy, cesarean section, surgical exploration, Renaissance University Hospital Center of N'Djamena Chad.

Introduction

Le textilome, lésion secondaire à l'omission d'un corps étranger de nature textile lors d'une intervention chirurgicale est une complication post-opératoire rare [1,2]. Le diagnostic est souvent difficile et tardif à cause d'une symptomatologie variée et non spécifique, celles à type de symptômes urinaires (hématurie, pollakiurie, impériosités et brûlures mictionnelles) sont exceptionnelles. Nous rapportons un cas de textilome intra abdominal chez une patiente opérée trois mois auparavant d'une hystérectomie. Le but de ce travail est de décrire les circonstances de découverte, les aspects clinique, diagnostique, thérapeutique et les implications médico-légales d'un cas de textilome abdominal à manifestations urologiques.

 https://doi.org/10.70065/2591.jaccrAfri.003L012802

Cas clinique

Il s'agit d'une patiente âgée de 43 ans qui a consulté pour des symptômes du bas appareil urinaire à type de pollakiurie avec dix levers nocturnes, d'impériosités et des brûlures mictionnelles associées à des douleurs hypogastriques chroniques, permanentes et exacerbées par des mictions.

Dans ses antécédents, il a été noté une notion d'hystérectomie indiquée pour une fistule vésico-utérine post césarienne réalisée trois mois auparavant dans une structure de la place.

L'examen physique a noté un bon état général et une sensibilité hypogastrique.

Le bilan biologique montrait une hyperleucocytose à 15000/mm3 et une Protéine C réactive à 192 mg/l et la bactériologie mettait en évidence une infection urinaire à *Escherichia coli* sensible aux seuls imipénèmes.

L'échographie réalisée, était peu spécifique et évoquait la présence d'une structure hyperéchogène sus-vésicale. Les explorations morphologiques ont alors été complétées par la réalisation d'une tomodensitométrie abdomino-pelvienne qui mettait en évidence une image spontanément hyperdense, arrangée en accordéon et présentant entre ses plis des bulles aériques (figure 2) compatible avec celle d'un textilome.

L'exploration chirurgicale a retrouvé une compresse sus vésicale marquée radio-opaque mesurant 35cm x 30 cm. Après prélèvement du pus pour étude cytobactériologique et extraction du corps étranger, nous avons procédé à la toilette de la cavité résiduelle avec trois litres de sérum physiologique tiède et à la fermeture de la paroi abdominale.

Les suites opératoires étaient simples et la patiente était sortie de l'hôpital dix jours après l'intervention.

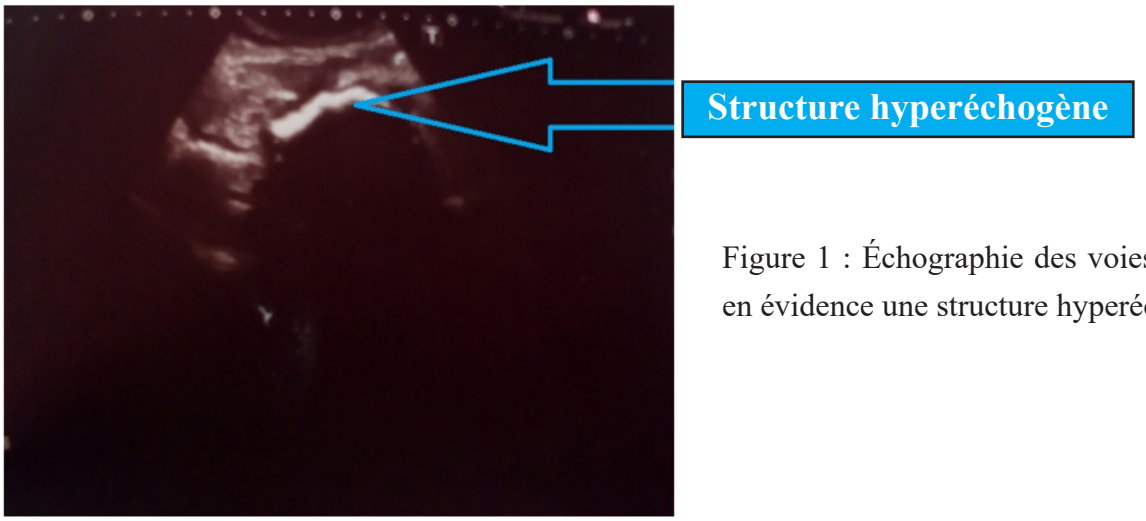

Figure 1 : Échographie des voies urinaires mettant en évidence une structure hyperéchogène

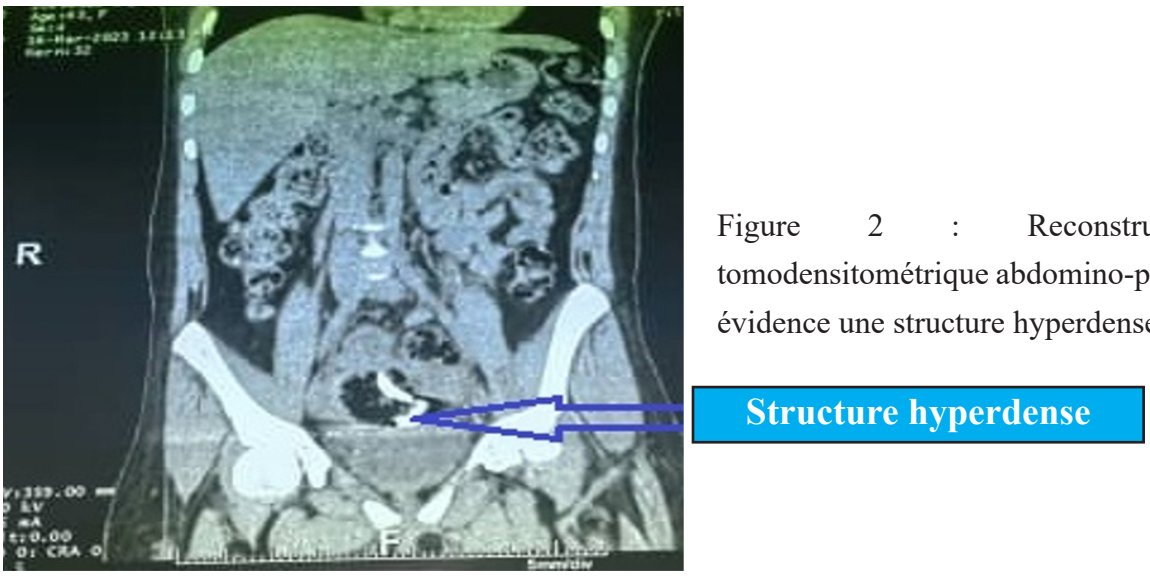

Figure 2 : Reconstruction coronale tomodensitométrique abdomino-pelvienne mettant en évidence une structure hyperdense.

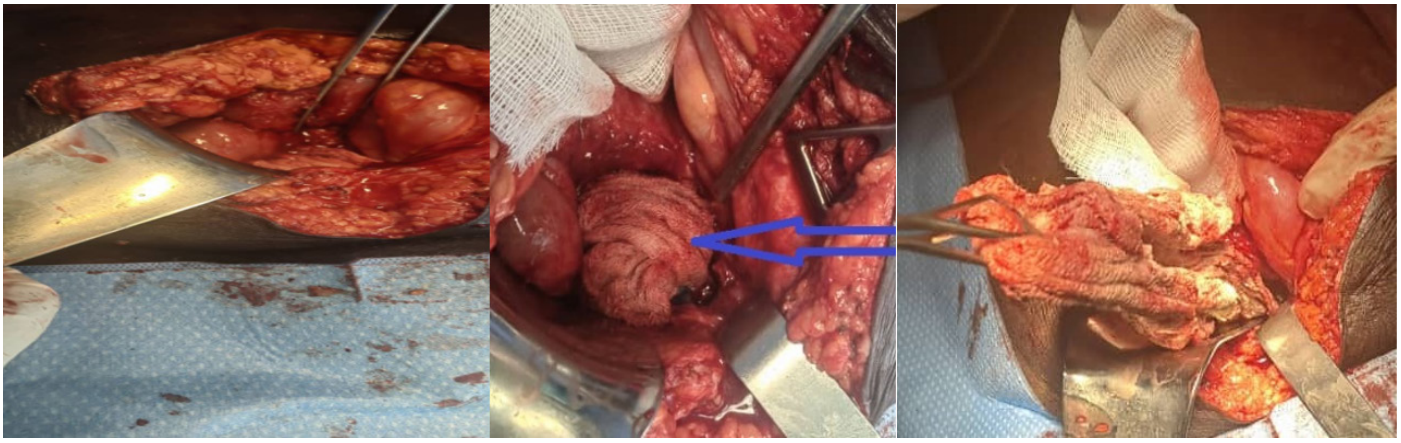

Figure 3 : Mise en évidence du textilome en peropératoire

Figure 4 : Textilome comportant un radioélément

Figure 5 : Contrôle fluorscopique per-operatoire avant la fermeture de la paroi.

Discussion

Le textilome correspond à un corps étranger composé de compresse(s) ou de champ(s) chirurgicaux laissés au niveau d'un foyer opératoire [3].

Aussi désigné sous le vocable de gossypiboma, le textilome est une lésion iatrogène qui se caractérise par une réaction inflammatoire à l'origine de la constitution d'un granulome inflammatoire [4].

Sa prévalence est difficile à établir car toutes les observations ne sont pas rapportées [5].

Dans la littérature, trois facteurs sont significativement associés à un risque accru de laisser du matériel chirurgical dans le corps notamment les interventions d'urgence comme c'était le cas de notre observation, les situations inattendues pendant l'intervention chirurgicale (les opérations très hémorragiques et les actes opératoires de longue durée) et l'élévation de l'Indice de Masse Corporelle (IMC) [6,7, 8]. Le délai de diagnostic souvent évoqué est variable selon les interventions, allant de quelques jours à plusieurs années. Ce délai était de 3 mois chez notre patiente. MOUAFO TAMBO F.F et al [9] avaient rapporté un délai d'un mois et de 5 mois dans leur série. Crespi C et al [10] ont observé un délai de 32 ans et 67 ans après une néphrectomie au cours de leurs travaux.

Au plan physiopathologique, les fibres de textile provoquent dès la 24e heure une réaction inflammatoire avec exsudation suivie par la formation d'un tissu de granulation (8e jour), enfin la fibrose s'organise à partir du 13e jour [11]. Cette évolution explique, en absence d'infection, les possibilités d'enkystement voire des calcifications avec une tolérance parfois longue [4]. Cette situation est différente de celle observée dans notre cas et qui est marquée par une infection confirmée par la présence de l'E. coli à l'examen cytobactériologique du pus.

L'évolution du textilome est imprévisible [8]. C'est ainsi que son élimination peut s'effectuer par fistulisation à la peau ou aux organes creux [12]. Ce constat n'a pas été observé dans notre contexte.

Au plan clinique, les manifestations symptomatologiques sont variées à type de douleurs abdominales chroniques, de constipation et d'amaigrissement inexpliqué dans les suites opératoires, d'empâtement localisé ou de défense abdominale, de fistulisation à la peau d'un abcès intraabdominal, de perforation, de péritonite, d'occlusion intestinale, de péritonite granulomateuse ou de tumeur histiofibromateuse [4, 13].

Dans la littérature, rares ont été rencontrées, les circonstances de découvertes similaires à la nôtre marquées par la présence des symptômes du bas appareil urinaire à type de pollakiurie et d'impériosités mictionnelles associé à des douleurs hypogastriques d'évolution chronique. Cette particularité pourrait s'expliquer par l'existence d'une infection urinaire et le contact du textilome avec la vessie.

Au plan diagnostique : le diagnostic préopératoire repose essentiellement sur l'imagerie médicale. L'Abdomen Sans Préparation (ASP) pourrait être contributif bien que non spécifique en montrant des images évocatrices : opacités trabéculaires ou marécageuses, parfois associées à des clartés gazeuses réalisant l'aspect en « mie de pain » ou en « nid d'abeille » [14]. Cependant, il n'a pas été réalisé dans notre contexte car il n'y avait pas un symptôme ou un signe d'appel justifiant sa demande. L'échographie des voies urinaires et la tomodensitométrie dans un contexte post opératoire étaient suffisantes pour poser le diagnostic topographique pré-opératoire précis dans notre contexte en mettant respectivement en évidence une structure hyperéchogène et une structure hyperdense. La tomodensitométrie est l'examen d'imagerie de référence et permet un diagnostic topographique préopératoire et une exploration complète de la cavité abdominale à la recherche de complications [13,15] cependant l'image scanographique du textilome peut parfois mimer un fécalome, un abcès, un hématome ou une tumeur [15]. Aucune complication n'a été mise en évidence dans notre observation et cela pourrait se justifier par le délai bref de diagnostic. Selon Julio Cesar Wiederkehr et al [16] l'identification par radio-fréquence des compresses chirurgicales laissées dans la cavité abdominale est de 100% pour les compresses

ayant un radioélément opaque. Certaines équipent préconisent l'imagerie par résonnance magnétique pour une meilleure exploration de la cavité abdominale [17,18]. Malgré l'utilisation des moyens d'imagerie, les textilomes demeurent un challenge diagnostique et leur découverte est souvent per-opératoire et la chirurgie ouverte est le traitement de référence du textilome abdominal [15].

Par rapport au traitement, le meilleur traitement repose sur la prévention lors de l'intervention chirurgicale. Cette prévention est basée sur le comptage et le recomptage des compresses, champs opératoires et instruments par le chirurgien lui-même ou sous sa supervision au début et avant la fermeture de la paroi. L'usage des compresses marquées aux radioéléments opaques est l'un des moyens de prévention ainsi que l'utilisation de grandes compresses avec une longue marque qui ressort au travers de la voie d'abord. Selon MOUAFO TAMBO F.F et al [9] la réalisation d'un cliché systématique en per-opératoire chez les patients à risque leur semble justifiée dans le volet préventif. Cette attitude nous semble également judicieuse raison pour laquelle un contrôle fluoroscopique a été réalisé dans notre contexte avant la fermeture de la paroi.

S'agissant des évènements favorisant la survenue des textilomes, l'Agence Régionale de Santé en France, à travers l'Agence Nationale de Santé et la Haute Autorité de Santé (H.A.S), évoque le terme d'évènement indésirables associés aux soins. C'est ainsi que le cas d'une patiente opérée et qui se plaignait de douleur abdominale et de fièvre dues à l'oubli de la compresse dans son abdomen a conduit cette instance, le chirurgien et la Cadre de la Santé à faire un signalement de l'événement indésirable sur la plateforme, saisir la médecin coordinatrice de gestion des risques associés aux soins pour la déclaration de l'événement. Lorsqu'il survient une telle situation, une déclaration d'évènement indésirable grave associé aux soins est effectuée à l'Agence Régionale de Santé sans délai et une revue de morbi-mortalite est organisée. Lors de la revue de morbi-mortalite, les barrières de sécurité qui ont bien fonctionné sont rappelées. Pendant l'installation chirurgicale, le comptage de textilome a été fait conjointement par l'Infirmière Diplômée D'État du Bloc Opératoire (IBODE) instrumentiste et l'IBODE circulante et tracé sur hors-piste. Pendant l'intervention, l'IBODE circulant a reconstitué chaque paquet avec le nom initial de textiles distinctement séparés. Les barrières de sécurité qui n'ont pas fonctionné ont ensuite été abordées. Le risque de textilome n'a pas été évoqué au cours de l'intervention alors qu'il s'agissait d'une chirurgie abdominale hémorragique avec changement de kit et nocturne. L'interruption de tâches lors de transmissions de tâches et l'absence de traçabilité des comptages intermédiaires ont pu favoriser la non détection d'erreurs associées au comptage des textiles.

Aussi, les fils de fermeture ont été donnés avant le contrôle de la conformité du comptage des textiles et la réalisation du troisième temps de la check liste H.A.S aurait permis de partager les difficultés associées au comptage des textiles et de rappeler l'intérêt d'un comptage final après la fermeture.

. En cas de doute, la réalisation d'une radiographie de l'abdomen aurait permis de détecter le textilome manquant. Tout textilome est évitable. En équipe, des solutions locales peuvent être trouvées pour éviter cette survenue [19].

S'agissant de l'aspect médico-légal, l'oubli du matériel, des champs ou compresses sur le site opératoire a des implications médico-légales car cette situation engage la responsabilité directe du chirurgien mais aussi celle de l'IBODE instrumentiste et de l'IBODE circulant. Ces derniers doivent faire le comptage de tout le matériel utilisé mis à la disposition du chirurgien pour l'intervention au début et avant la fermeture de la paroi par ce dernier. Le comptage et le décomptage sont des moyens préventifs efficaces d'éviter la survenue des textilomes et le chirurgien doit en exiger de ces IBODE au cas contraire, il doit lui-même exécuter cette tâche. La victime de cet évènement indésirable grave a le droit d'ester en justice pour des préjudices subis en réclamant une indemnisation qui prend en compte les préjudices moral, organique et fonctionnel

engendré par la présence du corps étranger laissé en place. C'est ainsi que, selon la jurisprudence, la présence de textilome est reconnue comme une faute engageant la responsabilité du chirurgien et donne lieu à une réparation en cas de plainte mais des discussions doivent être menées pour amener le patient ou la patiente à plus de tolérance vis-à-vis du soignant [20].

Conclusion

Le textilome est une complication chirurgicale iatrogène. Le comptage et le recomptage du matériel chirurgical utilisé au début et à la fin de l'intervention ainsi que l'usage des compresses marquées aux radioéléments opaques sont les seuls moyens efficaces de faire sa prévention.

***Correspondance**

Allah-syengar NDORMADJITA

syengartchad2@gmail.com

Disponible en ligne : 28 Février 2025

1 : Service d'Urologie-Andrologie du Centre Hospitalier Universitaire la Renaissance de N'Djamena (Tchad)
2 : Service de chirurgie digestive et viscérale du Centre Hospitalier Universitaire la Renaissance de N'Djamena (Tchad)
3 : Hôpital Régional de Pala (Mayo-Kebbi-Ouest) Tchad
4 : Service d'Urologie-Andrologie du Centre Hospitalier la Référence Nationale de N'Djamena (Tchad)
5 : Centre Médico-Chirurgical d'Urologie et de Chirurgie Mini-invasive de Douala (Cameroun)
6 : Service d'imagerie médicale du Centre Hospitalier Universitaire la Renaissance de N'Djamena (Tchad)

© Journal of African Clinical Cases and Reviews 2025

Conflit d'intérêt : Aucun

Références

[1] Buy JN, Hubert C, Ghossain MA, Malbec L, Bethoux JP, Ecoiffier J. Computed tomography of retained abdominal sponges and towels. Gastrointest Radiol 1989; 14:41–5.
[2] O'Connor AR, Coakley FV, Meng MV, Eberhardt SC. Imaging of retained surgical sponges in the abdomen and pelvis. AJR Am J Roentgenol 2003 Feb; 180(2):481–9.
[3] Mosrati MA, Toumi O, Jabra et al. Le textilome: aspects épidémiologiques, difficultés diagnostiques et implications médicolégales: à propos de 5 cas. Rev Afr Chir Spéc 2014; 8(1):11–6.
[4] Chambi IC, Tasker RR, Gentili F, et al. Gauze-induced granuloma (gauzoma): an uncommon complication of gauze reinforcement of berry aneurysms. J Neurosurg 1990; 72:163–70.
[5] Fofana N, Soumaoro LT, Sangare MP, Toure A, Diallo AT. Textilome préperitonéal: à propos d'un cas observé dans le service de Chirurgie Générale de l'Hôpital National IGNACE DEEN de Conakry. J Afr Chir 2018 Dec; 5(2):121–6.
[6] Gawande AA, Studdert DM, Orav EJ, Brennan TA, Zinner MJ. Risk factors for retained instruments and sponges after surgery. N Engl J Med 2003; 348:229.
[7] Chorvat G, Kahn J, Camelot G, Henriet P, Gillet JY, Gillet M. L'évolution des corps étrangers textiles oubliés dans l'abdomen. Ann Chir 1976; 30:643–9.
[8] Haji A, Abbar M, Bouchama R, Moulay A. Les textilomes intrapéritonéaux: à propos de 5 cas. J Chir 1988; 125:353–7.
[9] Mouafo Tambo FF, Andze G. Le textilome intra-abdominal chez la femme: à propos de deux observations cliniques en milieu africain. Clin

Mother Child Health 2006; 3(1):497–500.

[10] Crespi C, Zanaboni M, Fella V, Favoro l. Champs opératoires oubliés dans l'abdomen. Nouv Press Méd 1974; 3:828.

[11] Erguibi D, Farah RH, Ajbal M, Kadiri B. Textilome abdominal: à propos d'un cas. Pan Afr Med J 2015; 21:244.

[12] Guiard JM, Bonnet JC, Boutin JP, Plane D, Guilleux NM, Delorme G. Textilome: aspect tomodensitométrique. A propos d'un cas. Ann Radiol 1988; 31:49–52.

[13] Serghini I, El Fikri A, Salim Lalaoui J, Zoubir M, Boui M, Boughanem M. Textilome abdominal: à propos d'un cas. Pan Afr Med J 2011; 9:10.

[14] Hirsch JF, Martinon P. Le champ opératoire oublié dans l'abdomen. J Radiol Electrol 1978; 59:287–9.

[15] Camara S, Niane AO Rassoul, Yonga DT, Zeng FT, Ndour O, Ngom G. Textilome abdominal chez l'enfant: les trois premières observations au Sénégal. Eur Sci J 2021; 17(37):225–32.

[16] Wiederkehr JC, Gama RR, Wiederkehr HA, Stelmasuk K, Carvalho CA, Wiederkehr BA. Radio-frequency identification of surgical sponges in the abdominal cavity of pigs. Ann Med Surg 2014; 3:31–3.

[17] Roumen RM, Weerdenburg HP. MRI features of a 24-year-old gossypiboma: A case report. Acta Radiol 1998 Mar; 39(2):176–8.

[18] Kuwashima S, Yamato M, Fujioka M, Ishibashi M, Kogure H, Tajima Y. MR findings of surgically retained sponges and towels: report of two cases. Radiat Med 1993 May–Jun; 11(3):98–101.

[19] Assistance Hôpitaux Publics de Paris. Textilome: comment l'éviter. YouTube 2 Sept 2024.

[20] Diouf A, Diop B, Ba PA, Yonga SC, Kouka AK, Diop A, Sylla C. Textilome intraluminal grélique et colique: à propos d'un cas. JACCR Africa 2022; 6(2):353–60.

Pour citer cet article :

A-S Ndormadjita, I Sadie, BM Kaimba, A Djelamde, SD Akouya, K Adoumadji et al. Textilome abdominal à manifestations urologiques : à propos d'un cas au Centre Hospitalier Universitaire la Renaissance de N'Djamena. Jaccr Africa 2025; 9(1): 111-118
https://doi.org/10.70065/2591.jaccrAfri.003L012802