Journal of african clinical cases and reviews / Journal africain des cas cliniques et revues

www.jaccrafrica.com ISSN 1859-5138 Open access

Cas clinique

Textilome mammaire simulant une récidive pariétale d'un cancer du sein : à propos d'un cas

Breast textiloma simulating a parietal recurrence of cancer: about a case

J Thiam*[1], O Koulibaly[1], AC Diallo[1], A Fall[1], G Sarr[1], UI Mbessoh Kendne[1], A Barry[1], MM Dieng[2], S Ka[1]

Résumé

Introduction : Le textilome est un granulome inflammatoire épithélio-giganto-cellulaire organisé autours d'amas de fils de textile oubliés au cours d'une intervention chirurgicale. Le textilome mammaire est un évènement de santé exceptionnel en pratique chirurgicale. L'objectif de notre étude était de rapporter un cas de textilome mammaire simulant une récidive pariétale d'un cancer du sein 08 mois après mastectomie avec curage axillaire.

Cas clinique : Il s'agit d'une patiente de 72 ans multigeste suivie pour la prise en charge d'un carcinome infiltrant de type non spécifique SBRII du sein gauche, profil immnohistologique RE (+), RP (-) avec surexpression HER2 (3+). Elle a bénéficié d'une chimiothérapie néoadjuvante suivie d'une mastectomie avec curage axillaire gauche et d'une radiothérapie adjuvante. La survenue d'une masse de 05 cm 08 mois après sa chirurgie a motivé des explorations d'imagerie suivies d'une biopsie dont l'examen anatomopathologique a mis en évidence un textilome. La patiente a été opérée pour l'ablation du textilome et suites opératoires ont été simples.

Conclusion : Le textilome est une complication rare mais évitable, notre cas clinique nous permet d'évoquer le diagnostic de textilome devant une masse pariétale après une mastectomie.

Mots-clé : Textilome, mammaire, récidive pariétale, carcinome.

Abstract

Introduction: Textiloma is an inflammatory epithelial-giganto-cellular granuloma organized around clusters of textile threads forgotten during a surgical procedure. Breast textiloma is an exceptional health event in surgical practice. The objective of our study was to report a case of breast textiloma simulating a parietal recurrence of breast cancer 08 months after mastectomy with axillary dissection.

Clinical case: This is a 72-year-old multi-gesture

patient followed for the management of a non-specific SBRII type infiltrating carcinoma of the left breast, immunohistological profile ER (+), RP (-) with HER2 overexpression (3 +). She received neoadjuvant chemotherapy followed by mastectomy with left axillary dissection and adjuvant radiotherapy. The occurrence of a 05 cm mass 08 months after his surgery motivated imaging explorations followed by a biopsy, the pathological examination of which revealed a textiloma. The patient underwent surgery to remove the textiloma and the postoperative course was simple.

Conclusion: Textiloma is a rare but preventable complication, our clinical case allows us to discuss the diagnosis of textiloma in the face of a parietal mass after a mastectomy.

Keywords: Textiloma, breast, parietal recurrence, carcinoma.

Introduction

Le textilome encore appelé gossypiboma du (du latin Gossypium = coton et swahili boma = cachette) est un granulome inflammatoire épithélio-giganto-cellulaires organisé autour d'amas de fils de textile oubliés au cours d'une intervention chirurgicale(1). Il s'agit d'un évènement de santé exceptionnel en pratique chirurgicale, iatrogène mais évitable, et qui doit être gardé à l'esprit chez tout patient qui, en post-opératoire, présente une masse palpable, une douleur ou une infection (2). Le diagnostic est souvent difficile car les symptômes sont variables et non spécifiques. Cependant, il peut rester asymptomatique pendant des années ou ne jamais être découvert (3). L'incidence des textilomes reste très faible. Les cas les plus fréquents surviennent après une chirurgie abdominale ou thoracique mais rarement après une chirurgie mammaire (4). Dans le sein, il se manifeste le plus souvent sous forme de masse palpable mais peut également se manifester par un syndrome infectieux (5). Selon les données de la littérature, seulement 03 cas de textilome mammaire ont été rapportés à notre connaissance. Le but de notre étude est de rapporter un cas de textilome simulant une récidive pariétale d'un cancer du sein 08 mois après mastectomie.

Cas clinique

Il s'agit d'une patiente de 72 ans, 10 gestes et 08 pares, aux antécédents de césarienne basse transverse. Elle était suivie pour la prise en charge d'un carcinome infiltrant de types non spécifique SBRII du sein gauche initialement classé T4cNIM0, luminal B avec un profil immuno-histochimique de récepteur à oestrogène positif RE(+), récepteur a progestérone négatif RP(-) et présence d'une serexpression HER2 (3+). Elle a bénéficié d'une chimiothérapie néoadjuvante suivie d'une mastectomie avec curage axillaire et d'une radiothérapie adjuvante. La découverte d'une masse d'environ 05 cm du site opératoire au scanner simulateur faisant évoquer une récidive tumorale pariétale post mastectomie a motivé la réalisation d'une échographie qui a mis en évidence une masse ovalaire hypoéchogène, hétérogène, peu vasculaire, adhérente au plan musculaire pectoral gauche mesurant 39,4*15.3*28 mm et suspecte (figure 1). La TDM thoracique a montré une formation sous cutanée hétérogène en regard du site de mastectomie à rehaussement annulaire (Figure 2). Une biopsie de la masse a été réalisée et l'examen anatomopathologique était en faveur d'un tissu conjonctivo-fibreux siège de nombreuses granulations inflammatoires épithélio-giganto-cellulaires s'organisant autour d'amas de fils de textile (figure 3). La patiente a bénéficié d'une intervention chirurgicale. L'exploration a retrouvé une masse blanchâtre au contact du muscle pectoral (figure 4) dont l'ablation a mis en évidence une éponge mésurant 21*30 mm pour une hauteur de 55 mm.

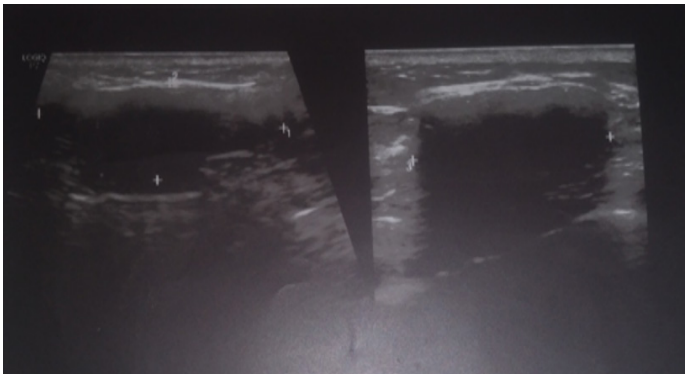

Figure 1 : Image Echographique d'un textilome mammaire.

Figure 2 : Image tomodensitométrique d'un textilome mammaire.

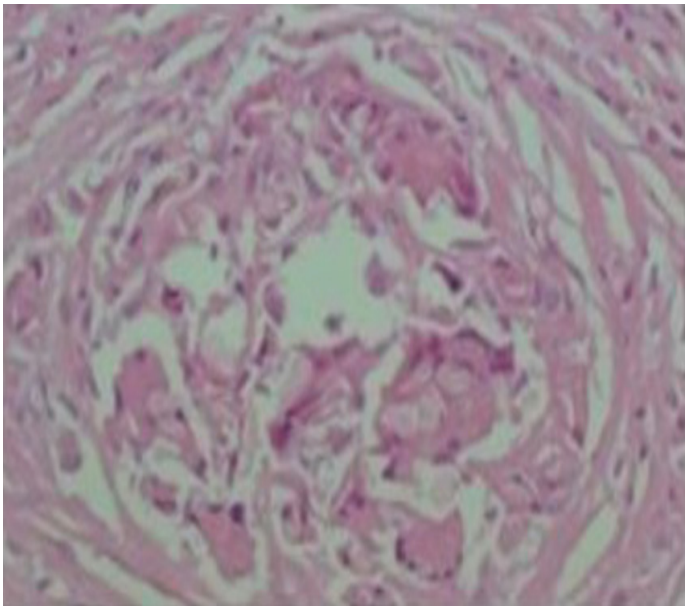

Figure 3 : Image histologique Textilome Mammaire.

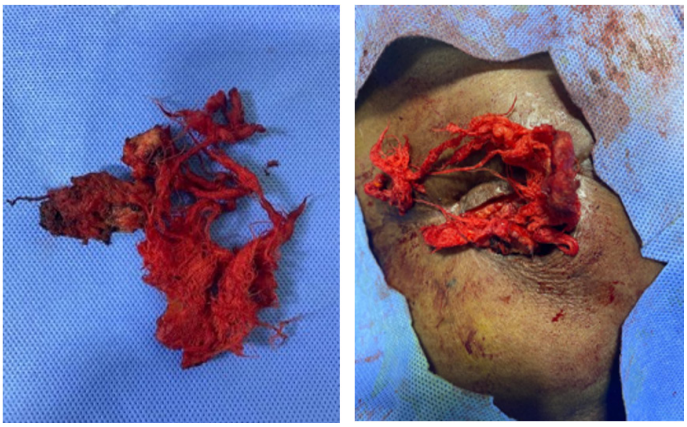

Figure 4 : Textilome mammaire

Discussion

L'incidence rapportée des corps étrangers après la chirurgie est de 0,01% à 0,001%, dont l'éponge chirurgicale est considérée comme l'objet le plus souvent oublié en raison de son utilisation courante, de sa taille et de sa structure amorphe(6). D'autres matériaux chirurgicaux peuvent également être retrouvés dans le corps tels que des ciseaux, des matériaux en caoutchouc et des morceaux d'instruments cassés… Les cas les plus courants de textilome surviennent après une chirurgie abdominale ou thoracique, mais rarement après une chirurgie mammaire comme dans ce cas(7)

De nombreux facteurs de risque ont été enregistrés comme les plus importants favorisant l'apparition de Textilome, tels qu'un indice de masse corporelle élevé, une intervention chirurgicale d'urgence inattendue avec des saignements abondants, un changement imprévu d'opération, une attention insuffisante au nombre d'éponges, un état instable du patient et un personnel inexpérimenté(8). Cette affection relève souvent du domaine de la chirurgie thoracique ou abdominale. Les rapports sur des sites superficiels tels que les extrémités, le cou ou comme dans notre cas, le sein, sont extrêmement rares.(4). Les manifestations cliniques du textilome sont variables et non spécifiques. Il doit être suspecté devant tout cas postopératoire présentant une symptomatologie persistante (9). Le diagnostic de textilome est difficile à poser avec certitude car les symptômes cliniques ne

sont pas spécifiques et les résultats d'imagerie sont souvent peu concluants. Les radiographies simples suggèrent le diagnostic si l'éponge chirurgicale est calcifiée ou lorsqu'un motif caractéristique en forme de « verticille » est présent. Les images échographiques (US) peuvent être classées en deux groupes : solides et kystiques. L'image la plus fréquemment décrite est une zone échogène avec une ombre acoustique postérieure intense et nettement délimitée due à la texture fibreuse hautement réfléchissante de l'éponge chirurgicale. Une découverte moins fréquente est une masse kystique bien délimitée avec une structure interne spongiforme hyperéchogène (10). IL peut être évitée en gardant un comptage minutieux des éponges au moins deux fois par au moins deux personnes (avant la chirurgie et avant la fermeture de la plaie), en particulier lors d'une intervention d'urgence (11) . En cas d'éponge manquante, un examen radiologique est indiqué. De plus, l'utilisation de petites éponges est déconseillée. Cependant, l'utilisation d'éponges avec des marqueurs radio-opaques est fortement recommandée selon les directives de l'Organisation mondiale de la santé de 2009 pour des procédures chirurgicales sûres.

Conclusion

Le textilome est une complication rare mais évitable, notre cas clinique nous permet évoquer le diagnostic de textilome devant une masse pariétale après une mastectomie.

***Correspondance**

Jaafar Ibn Abou Talib Thiam

thiamjaafar@yahoo.fr

Disponible en ligne : 29 Novembre 2025

1 : Service de chirurgie oncologique du Centre Hospitalier National Dalal Jamm

2 : Service de radiothérapie du Centre Hospitalier National Dalal Jamm

© Journal of African Clinical Cases and Reviews 2025

Conflit d'intérêt : Aucun

Références

[1] Boussaid M, Mesrati MA, Jouirou R, Abdejlil N, Zakhama A, Chadly A, et al. Breast textiloma: an unending medico-legal issue about a case report. Int J Surg Case Rep. 2017 Mar 7;34:17-9.

[2] Okten AI, Adam M, Gezercan Y. Textiloma: a case of foreign body mimicking a spinal mass. Eur Spine J. 2006 Oct;15(Suppl 5):626-9.

[3] Turgut M, Akyüz O, Ozsunar Y, Kacar F. Sponge-induced granuloma ("gauzoma") as a complication of posterior lumbar surgery. Neurol Med Chir (Tokyo). 2005 Apr;45(4):209-11.

[4] El Khoury M, Mignon F, Tardivon A, Mesurolle B, Rochard F, Mathieu MC. Retained surgical sponge or gossypiboma of the breast. Eur J Radiol. 2002 Apr;42(1):58-61.

[5] Shih PK. Le gossypibome (éponge chirurgicale retenue) induit un choc septique après une précédente chirurgie mammaire: à propos d'un cas. SAGE Open Med Case Rep. 2019 Jan 1;7:2050313X19830474.

[6] Kim HS, Chung TS, Suh SH, Kim SY. MR imaging findings of paravertebral gossypiboma. AJNR Am J Neuroradiol. 2007 Apr;28(4):709-13.

[7] Khoury ME, Mignon F, Tardivon A, Mesurolle B, Rochard F, Mathieu MC. Quiz case. Eur J Radiol. 2002 Apr;42(1):58-61.

[8] Umunna J. Gossypiboma and its implications. J West Afr Coll Surg. 2012 Oct;2(4):95-105.

[9] Biswas RS, Ganguly S, Saha ML, Saha S, Mukherjee S, Ayaz A. Gossypiboma and surgeon—current medicolegal aspect: a review. Indian J Surg. 2012 Aug;74(4):318-22.

[10] Yamato M, Ido K, Izutsu M, Narimatsu Y, Hiramatsu K. CT and ultrasound findings of

surgically retained sponges and towels. J Comput Assist Tomogr. 1987 Dec;11(6):1003-6.

[11] Taçyildiz I, Aldemir M. The mistakes of surgeons: “Gossypiboma”. Acta Chir Belg. 2004 Jan;104(1):71-5.

Pour citer cet article :

J Thiam, O Koulibaly, AC Diallo, A Fall, G Sarr, UI Mbessoh Kendne et al. Textilome mammaire simulant une récidive pariétale d’un cancer du sein : à propos d’un cas. Jaccr Africa 2025; 9(4):149-153
https://doi.org/10.70065/2594.jaccrAfri.001L012911