Journal of african clinical cases and reviews / Journal africain des cas cliniques et revues

www.jaccrafrica.com ISSN 1859-5138 Open access

Cas clinique

Hémorragie méningée spontanée compliquant un paludisme grave chez une patiente non immunisée

Spontaneous Subarachnoid Hemorrhage Complicating Severe Malaria in a Non-Immune Female Patient

SER Ahouangansi*[1], EF Mouafo[2], WC Touré[3], ZC Doh[4], DC Chuekam[5]

Résumé

Introduction : Le paludisme demeure une cause majeure de morbidité et de mortalité dans les zones tropicales. Les complications neurologiques incluent typiquement le coma, les convulsions et l'œdème cérébral. L'hémorragie méningée spontanée, en revanche, constitue une complication rarissime, surtout chez les sujets non immunisés.

Cas clinique : Nous rapportons le cas d'une patiente expatriée de 65 ans, vivant en Côte d'Ivoire sans immunité préalable, admise en réanimation pour un tableau de paludisme grave. La symptomatologie initiale comportait fièvre, céphalées, vomissements et adynamie. L'examen biologique objectivait une hyperparasitémie, une thrombopénie sévère, une cytolyse hépatique, une atteinte rénale et une inflammation systémique. Une IRM cérébrale a révélé des signes d'hémorragie méningée diffuse, sans anomalie vasculaire. La patiente a été traitée par artésunate IV, antibiotiques, ventilation mécanique et sédation. Malgré ces mesures, l'évolution a été rapidement défavorable avec arrêt cardiorespiratoire.

Conclusion : Cette observation illustre une complication rare mais grave du paludisme : l'hémorragie méningée. Plusieurs mécanismes sont évoqués, incluant la cytoadhérence des hématies parasitées, les troubles de l'hémostase et l'hypertension intracrânienne. L'IRM s'avère essentielle au diagnostic. Ce cas souligne la gravité du paludisme chez les patients non immunisés et la nécessité de stratégies préventives renforcées.

Mots clés : Hémorragie méningée, Neuropaludisme, Sujet non immunisé.

Abstract

Introduction: Malaria remains a major cause of morbidity and mortality in tropical regions. Neurological complications typically include coma, seizures, and cerebral edema. However, spontaneous subarachnoid hemorrhage is an extremely rare manifestation, particularly in non-immune individuals.

Clinical case: We report the case of a 65-year-old expatriate woman living in Côte d'Ivoire

without prior malaria immunity, admitted to intensive care for severe malaria. Initial symptoms included fever, headache, vomiting, and weakness. Laboratory findings showed high parasitemia, severe thrombocytopenia, hepatic cytolysis, renal impairment, and systemic inflammation. Brain MRI revealed diffuse subarachnoid hemorrhage with no vascular malformation. The patient received intravenous artesunate, antibiotics, mechanical ventilation, and neuroprotective sedation. Despite intensive care, she developed anisocoria and suffered two cardiac arrests.

Conclusion: This case highlights a rare but fatal complication of severe malaria: subarachnoid hemorrhage. Potential mechanisms include endothelial damage from cytoadherence of parasitized red cells, coagulation disorders, and intracranial hypertension. MRI is crucial for diagnosis, especially in atypical presentations. The report emphasizes the severe prognosis of malaria in non-immune individuals and the need for robust preventive strategies.

Keywords: Malaria Cerebral, Subarachnoid Hemorrhage, Nonimmune Individual.

Introduction

Le paludisme est une infection parasitaire causée par des protozoaires du genre Plasmodium, transmise à l'homme par la piqûre d'un moustique femelle du genre Anopheles (1). En 2023, environ 263 millions de cas ont été recensés à l'échelle mondiale, répartis dans 83 pays, majoritairement situés en zones tropicales, avec un total de 597 000 décès (2).

Les atteintes neurologiques du paludisme grave s'étendent classiquement du coma fébrile (neuropaludisme) à l'œdème cérébral, en passant par les convulsions et les altérations de l'état de conscience. Bien que l'hémorragie méningée ne soit pas décrite comme une complication habituelle, des hémorragies cérébrales diffuses — pouvant intéresser les méninges — ont été rapportées dans les formes sévères, en particulier en présence de coagulopathies ou de coagulation intravasculaire disséminée (CIVD) (3). Le risque est particulièrement élevé chez les sujets non ou peu immunisés, tels que les enfants vivant en zone d'endémie, les femmes enceintes et les voyageurs ou expatriés en provenance de régions non endémiques (4).

Nous présentons le cas d'une patiente expatriée non immunisée admise pour un paludisme grave, compliqué d'une hémorragie méningée spontanée, complication rare et peu décrite. Cette observation met en lumière les défis diagnostiques et thérapeutiques associés aux formes sévères du paludisme chez les sujets non immunisés.

Cas clinique

Une patiente expatriée de 65 ans, résidant en Côte d'Ivoire depuis quatre ans, non immunisée contre le paludisme et adepte de la pharmacopée traditionnelle, a été admise en réanimation pour un trouble de la conscience associé à une détresse respiratoire, dans un contexte de paludisme grave.

L'histoire rapportait des céphalées, vomissements, fièvre, douleurs abdominales et adynamie évoluant depuis quatre jours. Une première évaluation en clinique retrouvait une parasitémie à 442 279 trophozoïtes/µL avec thrombopénie à 44 000/mm³. Elle avait reçu de la ceftriaxone et de l'artésunate. Elle présenta ensuite un trouble de la conscience, des convulsions généralisées, et une détresse respiratoire hypoxique, justifiant son transfert à la polyclinique Farah.

À l'admission, elle était inconsciente (Glasgow 12), sans déficit neurologique focal, saturant à 66 %, fébrile à 39°C. Le bilan montrait une hyperleucocytose à 11 700/mm³, une hémoglobine à 14,7 g/dL, une thrombopénie à 49 000/mm³. Le bilan d'hémostase était conservé (TP 100 %, TCA 36s). L'insuffisance rénale était marquée (urée 1,09 g/L, créatininémie 20,9 mg/L). On retrouvait une cytolyse hépatique (ASAT 453 UI/L, ALAT 300 UI/L), une cholestase (GGT 540 UI/L, PAL 555 UI/L), et une hyperbilirubinémie (totale 144 µmol/L, conjuguée 70, libre 74). Les

marqueurs inflammatoires étaient élevés : CRP à 325 mg/L, procalcitonine à 7,11 ng/mL. La parasitémie persistait élevée à 186 144 trophozoïtes/µL.

L'IRM cérébrale montrait un hypersignal FLAIR sous-arachnoïdien infratentoriel, un hyposignal en susceptibilité magnétique en faveur d'une hémorragie méningée diffuse supratentorielle. Aucune malformation vasculaire n'était visible (Figure 1 et 2).

La prise en charge a inclus intubation, ventilation mécanique, sédation neuroprotectrice, artésunate IV, amoxicilline-acide clavulanique et immunomodulateur.

Le diagnostic retenu était un paludisme grave, forme neurologique, compliqué d'une hyperparasitémie majeure et d'une défaillance multiviscérale. L'évolution a été rapidement défavorable, marquée par une anisocorie, une désaturation sévère, et deux arrêts cardio-respiratoires successifs.

Figure 2.

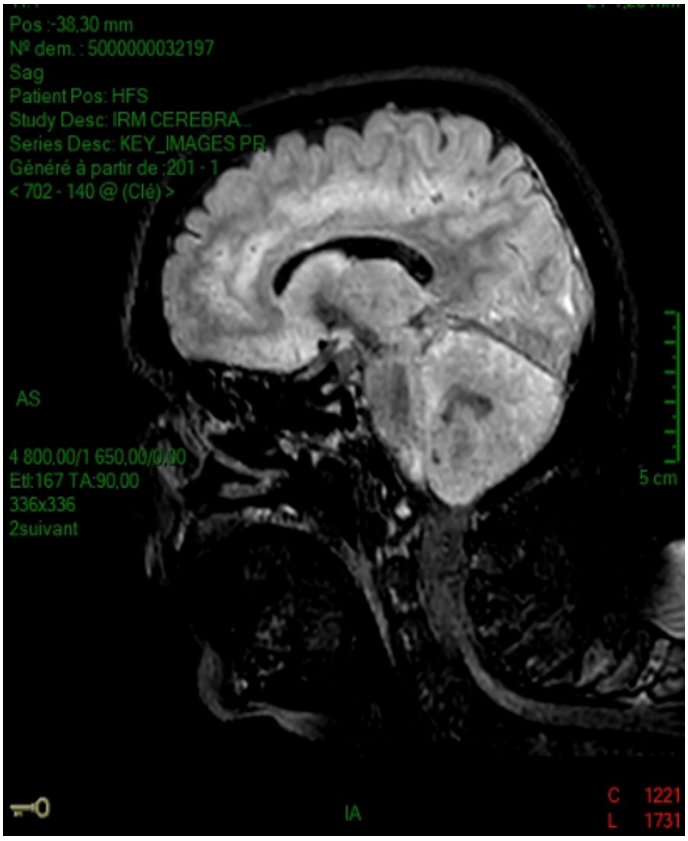

Figure 1.

Discussion

Ce cas présente un intérêt épidémiologique, diagnostique, thérapeutique et pronostique.

Épidémiologique : L'association paludisme grave et hémorragie méningée est exceptionnelle (<1 % des cas rapportés) (5). L'absence de cause vasculaire identifiée évoque une origine palustre. Trois mécanismes sont évoqués :

- Lésions endothéliales par cytoadhérence (1,6) : les érythrocytes parasités adhèrent aux capillaires cérébraux, altérant l'endothélium, provoquant perméabilité vasculaire et microangiopathie méningée.
- Coagulopathie et thrombopénie (1,6) : le paludisme entraîne une thrombopénie sévère et une CIVD, aggravant le risque hémorragique.
- Hypertension intracrânienne liée à l'œdème cérébral (7,8) : fréquente dans le neuropaludisme, elle fragilise les vaisseaux méningés.

Diagnostique : L'IRM est essentielle pour détecter précocement les hémorragies méningées subtiles,

plus sensible que la TDM (9). Son usage est recommandé face à des troubles de conscience persistants, convulsions, ou suspicion de saignement en contexte de thrombopénie. L'absence d'autopsie et de confirmation anatomopathologique ne permet pas d'exclure formellement une étiologie hémorragique indépendante du paludisme, même si l'ensemble des données cliniques et radiologiques reste fortement évocateur de cette origine.

Thérapeutique : La prise en charge doit être multimodale : traitement antipaludique, contrôle de l'HTIC, soutien d'organes. L'HTIC a été prise en charge de manière multimodale, conformément aux recommandations en contexte de neuropaludisme sévère (9-10). La sédation neuroprotectrice visait à réduire le métabolisme cérébral et limiter les variations hémodynamiques. Une ventilation mécanique avec maintien de la normocapnie ($PaCO_2$ 35–40 mmHg) et une élévation de la tête ont été appliquées pour favoriser le drainage veineux. Une osmothérapie par mannitol/hypertonique n'a pas été initiée, l'évolution rapide et l'instabilité hémodynamique ne permettant pas son administration sécuritaire.

Pronostique : Ce cas cumule plusieurs critères de gravité OMS : hyperparasitémie massive, défaillance neurologique, hépatique et rénale, hémorragie méningée. Le taux de mortalité de l'hémorragie méningée dans ce contexte est élevé (>50 % dans la population générale) (8), et majoré par l'association à une coagulopathie et un neuropaludisme.

Conclusion

L'hémorragie méningée compliquant un paludisme grave est rare mais dramatique. Elle traduit l'interaction entre séquestration parasitaire, dysfonction endothéliale, CIVD, et HTIC. Ce cas met en évidence l'importance de l'IRM et d'une prise en charge urgente. Il souligne aussi la nécessité de prévention du paludisme chez les sujets non immunisés.

Répartition des tâches

Chaque auteur a contribué dans les rubriques suivantes :

Ahouangansi Sêtondji Emmanuel Raymond : conception du travail, lecture critique et approbation de la version finale.

Mouafo Edwige, Touré Walamitien Cyrille, Doh Zole Cédick, Chuekam Danielle Christian : lecture critique et approbation de la version finale.

***Correspondance**

Ahouangansi Sêtondji Emmanuel Raymond

aemmaray15@gmail.com

Disponible en ligne : 29 Décembre 2025

1 : Service d'anesthésie-réanimation du CHU d'Angré
2 : Service Anesthésie réanimation du pôle gynéco-obstétrique et pédiatrique du CHU Cocody
3 : Service d'anesthésie-réanimation du CHU de Yopougon
4 : Service d'anesthésie-réanimation de l'institut de cardiologie d'Abidjan
5 : Service d'anesthésie-réanimation Polyclinique Farah

© Journal of African Clinical Cases and Reviews 2025

Conflit d'intérêt : Aucun

Références

[1] Strady C. Groupe de travail n°1 : Quelles sont les tendances épidémiologiques mondiales et nationales ? Coordination : B. Pradines.
[2] Organisation mondiale de la Santé. Paludisme [Internet]. Genève : OMS ; [cité le 19 juill 2025]. Disponible sur : https://www.who.int/fr/news-room/fact-sheets/detail/malaria
[3] Angchaisuksiri P. Coagulopathy in malaria.

Thromb Res. 2014;133(1):5-9.

[4] Reyburn H, et al. Association of transmission intensity and age with clinical manifestations and case fatality of severe Plasmodium falciparum malaria. JAMA. 2005;293(12):1461-1470.

[5] Bruneel F. Neuropaludisme. JNI 2012 [Internet]. Disponible sur : https://www.infectiologie.com/UserFiles/File/medias/JNI/JNI12/2012-JNI-Neuropaludisme-Bruneel.pdf

[6] Losser MR, Payen D. Hémorragie méningée : prise en charge. Réanimation. 2007;16(6):463-471.

[7] Bourgouin C, et al. Stratégie adaptative de Plasmodium falciparum pour persister en saison sèche. Med Sci (Paris). 2022;38(1):9-12.

[8] Médecine/Sciences. Article scientifique [Internet]. [cité le 20 juill 2025]. Disponible sur : https://www.medecinesciences.org/fr/index.php?option=com_content&view=article&id=447&catid=14

[9] Adedemy J, et al. HTIC dans le neuropaludisme. Sobeped [Internet]. 2024. Disponible sur : https://www.sobeped.com/wp-content/uploads/2024/02/9AdedemyHTIC-dans-le-Neuropaludisme53-57f.pdf

[10] Halwagi A. Hypertension intracrânienne et monitoring. Cours MMD 6513 – Anesthésie et système nerveux. Université de Montréal, Département d'anesthésiologie et de soins intensifs [Internet]. [consulté le 12 août 2025]. Disponible sur : https://anesthesiologie.umontreal.ca/

Pour citer cet article :

SER Ahouangansi, EF Mouafo, WC Touré, ZC Doh, DC Chuekam. Hémorragie méningée spontanée compliquant un paludisme grave chez une patiente non immunisée. Jaccr Africa 2025; 9(4):352-356
https://doi.org/10.70065/2594.jaccrAfri.001L022912