Journal of african clinical cases and reviews / Journal africain des cas cliniques et revues

www.jaccrafrica.com ISSN 1859-5138 Open access

Article original

Chirurgie du ptérygion par autogreffe conjonctivale fixée par du sang autologue

Pterygium Surgery Using a Conjunctival Autograft Fixed with Autologous Blood

S Camara*[1], TM Bah[2,3], I Fofana[2,4], AGO Tonouhéoua[2], AK Baldé[5], M Diawara[1]

Résumé

Introduction : Le ptérygion récidive fréquemment après chirurgie, et bien que l'autogreffe conjonctivale soit la technique la plus efficace pour limiter ces récidives, les méthodes classiques de fixation du greffon — sutures ou colle de fibrine — restent sources d'irritations postopératoires. L'utilisation du sang autologue a récemment été proposée pour améliorer le confort des patients. L'étude présente vise à évaluer les résultats postopératoires à un an de cette technique de fixation.

Méthodologie : Une étude observationnelle a été menée sur un an, incluant 35 yeux de 33 patients opérés d'un ptérygion primaire ou récidivant, sauf ceux présentant une fibrose au site de prélèvement. Les patients ont été suivis pendant six mois aux intervalles standardisés. La technique opératoire associait une exérèse du ptérygion, un prélèvement conjonctival facilité par hydrodissection, puis une fixation du greffon uniquement grâce à la fibrine issue du sang autologue présent sur le lit scléral. Le succès était défini par la stabilité du greffon et l'absence de récidive à six mois.

Résultats : Les patients étaient majoritairement des femmes, âgés en moyenne de 44 ans, avec une prédominance de ptérygions primaires, de type II et situés en position médiale. Les complications observées ont été rares : deux pertes de greffon, un granulome et une récidive unique, non associée à un antécédent de récidive. La stabilité du greffon a été obtenue dans plus de 94 % des cas, et le taux d'échec global de la technique a été de 11 %. Le taux de récidive observé, faible, est inférieur à ceux rapportés dans plusieurs études africaines et maghrébines.

Discussion : Les caractéristiques épidémiologiques retrouvées, notamment l'âge moyen et la prédominance féminine, diffèrent parfois de la littérature mais restent compatibles avec les populations exposées en zone tropicale. La prédominance des formes primaires et médiales confirme les tendances observées dans les études précédentes. La technique au sang autologue a permis un bon maintien du greffon et a réduit l'incidence des récidives, avec un profil de complications favorable. Le lien entre âge et récidive reste incertain, les résultats étant discordants avec certaines publications.

Conclusion : La fixation de l'autogreffe conjonctivale par sang autologue apparaît comme une alternative fiable, bien tolérée et associée à un faible taux de récidive. Elle constitue une option prometteuse pour optimiser les suites opératoires dans la chirurgie du ptérygion.

Mots-clés : ptérygion, autogreffe conjonctivale, sang autologue, chirurgie oculaire, récidive, greffon conjonctival, complications postopératoires, ophtalmologie.

Abstract

Introduction: Pterygium frequently recurs after surgery, and although conjunctival autografting is the most effective technique to limit these recurrences, conventional graft-fixation methods—sutures or fibrin glue—remain sources of postoperative irritation. The use of autologous blood has recently been proposed to improve patient comfort. The present study aims to evaluate the one-year postoperative outcomes of this fixation technique.

Methodology: An observational study was conducted over one year, including 35 eyes from 33 patients operated for primary or recurrent pterygium, excluding those with fibrosis at the donor site. Patients were followed for six months at standardized intervals. The surgical procedure combined pterygium excision, conjunctival graft harvesting facilitated by hydrodissection, and graft fixation achieved solely through fibrin derived from autologous blood present on the scleral bed. Surgical success was defined as graft stability and absence of recurrence at six months.

Results: The cohort consisted predominantly of women, with a mean age of 44 years, and mainly presented primary, grade II, medially located pterygia. Complications were rare: two cases of graft loss, one granuloma, and a single recurrence, which was not associated with previous pterygium recurrence. Graft stability was achieved in over 94% of cases, and the overall failure rate of the technique was 11%. The observed recurrence rate was low and inferior to those reported in several African and North African studies.

Discussion: The epidemiological characteristics observed—particularly mean age and female predominance—differ slightly from the literature but remain consistent with populations exposed to tropical environments. The predominance of primary and medial pterygia aligns with trends described in prior studies. The autologous-blood technique ensured good graft adhesion and reduced recurrence rates, with a favorable complication profile. The relationship between age and recurrence remains uncertain, as findings differ from those of some published series.

Conclusion: Conjunctival autograft fixation using autologous blood appears to be a reliable, well-tolerated technique associated with a low recurrence rate. It represents a promising option for improving postoperative outcomes in pterygium surgery.

Keywords: pterygium, conjunctival autograft, autologous blood, ocular surgery, recurrence, conjunctival graft, postoperative complications, ophthalmology.

Introduction

La chirurgie du ptérygion est marquée par la survenue de récidives, l'une des techniques qui donne le moins de récidives est celle avec greffe de la conjonctive. La fixation du greffon se faisait conventionnellement avec des sutures, mais qui sont très irritants pour les patients. Depuis quelques années, la colle de fibrine est rentrée dans la pratique des chirurgiens pour la fixation du greffon conjonctival, ce qui est moins irritant mais pas totalement sans irritation. Plus récemment, pour améliorer le confort post opératoire, certains chirurgiens ont recommandé l'usage du sang autologue [1]. Le but de cette étude était d'évaluer les résultats post opératoires à un an de cette technique de chirurgie du ptérygion.

Méthodologie

L'étude a été observationnelle d'une durée d'un an allant d'Avril 2020 à Mars 2021. Etaient inclus 35 yeux de 33 patients opérés de ptérygions, primaire et récidivants, par la technique d'autogreffe conjonctivale fixée par du sang autologue suivi pendant six mois post opératoire. Les patients qui avaient un ptérygion récidivant avec fibrose du site de prélèvement étaient exclus de l'étude. Le suivi post opératoire recherchait les complications de type déplacement du greffon, perte du greffon, récidive sur greffon, granulome du site de prélèvement du greffon. Le calendrier de suivi était établi à J1, J15, M1, M3, et M6. Les critères de bon résultat étaient définis par la stabilité du greffon et l'absence de récidive à six mois post opératoire. Les données ont été recueillies manuellement à travers une fiche de collecte établie à cet effet puis introduites dans le logiciel d'analyse Epi info 7.2.2.6, les résultats obtenus ont été saisis dans Microsoft Excel pour la confection des figures et graphiques et dans Microsoft Word pour les tableaux et la rédaction des textes.

La technique opératoire était que l'intervention débutait par l'instillation conjonctivale de gouttes de proparacaïne 0,5% puis d'une anesthésie locorégionale. Ensuite on procède à l'exérèse du ptérygion dans sa partie conjonctivale par une de ciseaux de Castroviejo puis la partie cornéenne par simple torsion de la tête sur son axe à l'aide d'une pince de Bonn qui décollera très facilement son sommet de l'adhérence avec la cornée en emportant l'épithélium de celle-ci ; aucun couteau n'est nécessaire (fig. 1). La capsule de Tenon et la gaine du muscle droit médial sont respectées. On ne cautérise pas, à moins qu'il existe un saignement abondant, une hydro coagulation est effectuée avec un jet de sérum physiologique au moyen d'une seringue et d'une canule de Rycroft. Le greffon est prélevé sur la partie supéro-temporale de la conjonctive bulbaire homolatérale en commençant la résection par la partie conjonctivale (fig. 2). On isole facilement la conjonctive par l'injection de 1 cm3 d'air, du sérum physiologique ou d'anesthétique sous celle-ci qui se détache facilement de la capsule de Ténon (fig.3). Ceci est mieux vérifié en rabattant le greffon, avant la résection du bord limbique, face épithéliale contre la cornée (fig. 4). Le bord limbique est réséqué à ras de la cornée en prélevant le maximum des cellules souches limbiques, jusqu'à 0,5 mm en avant du limbe. Le greffon est ensuite transféré sur le lit du ptérygion, après une rotation de 90°d'angle faisant coïncider les deux bords cornéens, puis retourner face ténonienne sur le lit du ptérygion (fig 5). S'il s'était formé un caillot sur le lit du ptérygion, celui-ci était rapidement enlevé pour laisser couler du sang frais pendant 30 secondes avant de poser le greffon sur le lit ténonien. Le greffon était bien étalé aux limites du lit du ptérygion et une micro-pression, au moyen d'un coton tige stérile, était nécessaire pour mieux fixer le greffon. Cette micro-pression dure deux minutes, le temps de la formation in situ de la fibrine et une photo exposition à la lumière du microscope était nécessaire pour aider à bien sécher et fixer le greffon. L'adhésion du greffon était vérifiée quand celui-ci n'était pas déplacé par la pression modérée d'un jet de sérum physiologique envoyée au moyen d'une canule de Rycroft montée sur une seringue (fig. 6).

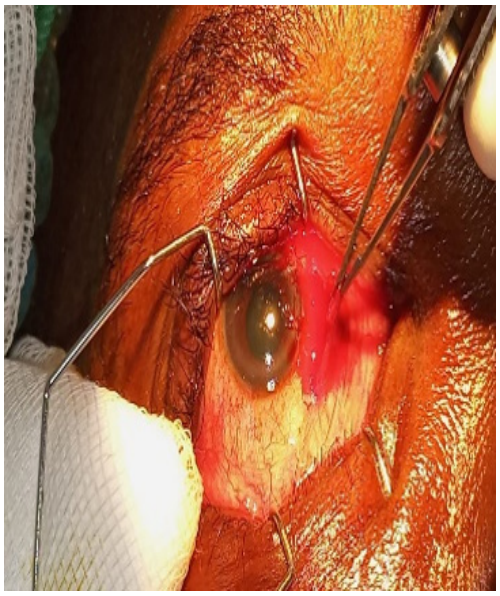

Fig 1.

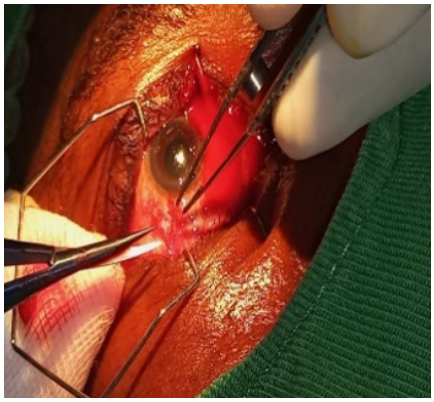

Fig 2.

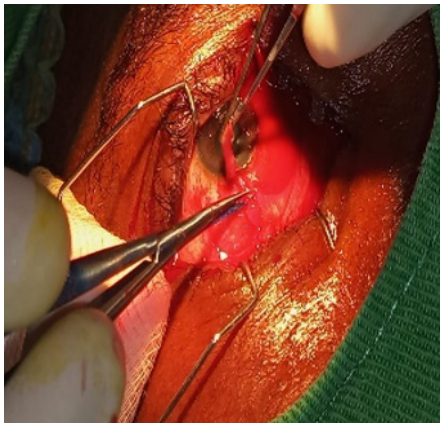

Fig 3.

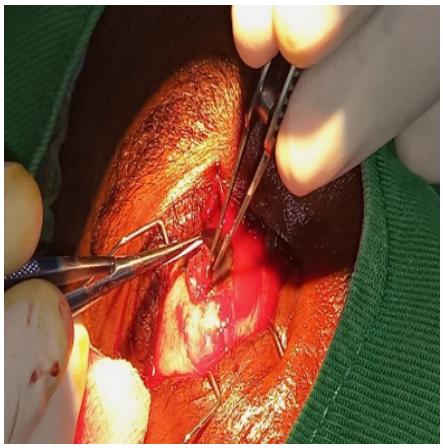

Fig 4.

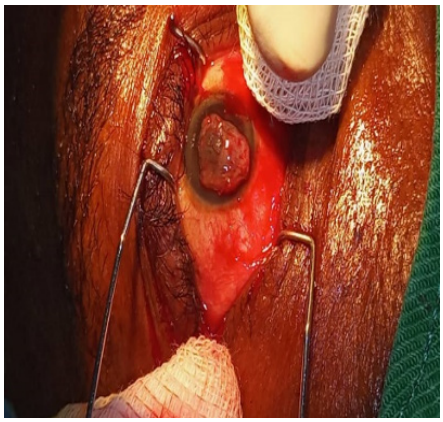

Fig 5.

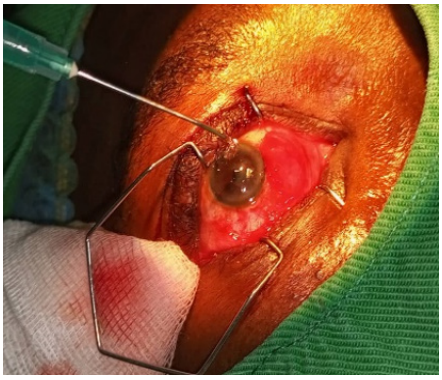

Fig 6.

Fig 7 : montage définitif

Résultats

Dans l'étude, il y'avait deux fois plus de femmes (n=22) que d'hommes (n=11) avec un sex-ratio H/F de ½. L'âge moyen des patients était de 44,15±13,72 ans avec des extrêmes de 19 et 72 ans dont 66,7% avaient un âge compris entre 31 et 60 ans. Les femmes ménagères (33,3% ; n=11) prédominaient la cohorte devant les marchands (27,3% ; n=9). Il y'avait 57,1% (n=20) d'yeux droits et 42,9% (n=15) d'yeux gauche ; une seule patiente avait été opérée des deux yeux. Les ptérygions étaient primaires dans 96,9% et récidivants dans 3,1% ; situés en position médiale dans 85,7% (n=30) et latérale dans 14,3% (n=5). Ils étaient de type II dans 80,0% (n=28) et de type III dans 20,0% (n=7). Pendant le suivi post opératoire, il avait été noté une perte du greffon dans 5,7% (n=2) des cas au lendemain de la chirurgie, un granulome au lit du greffon dans 2,9% (n=1) au 15ème jour post opératoire et une récidive du ptérygion dans 2,9% (n=1) au sixième mois de suivi post opératoire. La

récidive n'était pas liée à la seconde intervention plutôt retrouvée chez un patient de plus de 40 ans. Globalement, le greffon était stable dans 94,3% (n=33) des cas et le pourcentage d'échec lié à cette technique était de 11,4% (n=4 cas).

Discussion

Le ptérygion est une pathologie fréquente en milieu tropical notamment africain. Dans cette étude comme dans d'autres séries africaines [48,59], il est retrouvé que cette pathologie est l'apanage du sujet adulte jeune autour de 45 ans. La prédominance féminine, sans différence statistique significative, retrouvée dans cette série est contraire à l'étude congolaise de Nganga-Ngabou C.G.F et al [48] et celle française de Mery G et al [56] qui avaient trouvé chacune un sex-ratio homme/femme supérieur à 1. Cette différence dans les séries peut être attribuée à un biais de sélection ou une différence de méthodes appliquées à chaque étude.

La prédominance de la forme primaire des ptérygions retrouvée dans cette étude par rapport à la forme récidivante corrobore avec nombreuses études africaines [48, 59]. Cette prédominance est certainement liée aux succès des techniques chirurgicales employées qui font que les récidives deviennent rares. Toutefois, les reprises de chirurgie pour ptérygions récidivés, dans les séries, ne sont pas aussi négligeables. Elles sont de l'ordre de 21,05% dans la série de Nganga-Ngabou C.G.F et al [48] et de 42,3% de Kmiha N et al [59]. Pourtant, la chirurgie du ptérygion est dite efficace lorsqu'elle ne permet pas la possibilité de récidive post opératoire.

La position médiale des ptérygions retrouvée en grande majorité dans cette série corrobore avec les publications retrouvées dans la littérature [48,56,59] ; sans qu'on ne sache y donner une explication convaincante. Il se pourrait que cela soit liée au fait qu'autour de 40 ans, la diminution de la sécrétion lacrymale en soit la cause d'autant plus que la partie médiale de la conjonctive reçoit assez moins de larmes que la partie temporale qui abrite la rivière lacrymale. De façon physiologique, la portion externe de la conjonctive est toujours suffisamment hydratée et lubrifiée par rapport à la portion médiale.

La précocité de la chirurgie dès le type II, dans cette série, était liée au caractère irritatif des ptérygions et l'esthétique du visage surtout qu'il s'agissait des femmes dans la grande majorité des cas. Cette technique comme toutes les autres et malgré le taux de stabilité du greffon établi dans cette série, les complications telles que les pertes du greffon, des granulomes sont restées rares mais présentes. Le pourcentage des récidives était faible par rapport aux données de la littérature.

Le rapport entre l'âge et la récidive est faible. Ce résultat corrobore avec celui trouvé par Nganga Ngabou C.G.F et al [48] en 2018 au Congo Brazzaville, avaient trouvé 24 yeux (85,71 %) sans récidives et 4 (14,29 %) avec récidive dans la tranche d'âge > à 40 ans. Le résultat est contraire à celui trouvé par Kmiha N et al [59] en 2001 en Tunisie, avaient trouvé 72,9% des récidives étaient âgés de moins de 50 ans.

IL y avait un rapport entre l'âge et la récidive.

Le seul cas de récidive avait concerné les ptérygions primaires. Ce qui veut dire qu'il n'y avait pas de rapport entre une ancienne récidive et une nouvelle récidive. Tandis que dans l'étude de Nganga Ngabou C.G.T et al [48] en 2018 au Congo Brazzaville, qui avaient trouvé 4 (13,33%) cas de ptérygion primaire récidivés et 2 (25%) cas de ptérygion récidivant récidivés.

Etablissant ainsi l'absence de rapport entre une ancienne et nouvelle récidive.

Conclusion

Cette technique assure la fixation du greffon conjonctival, moins d'irritation post opératoire et réduit les récidives. Donc c'est une technique fiable, prometteuse, qui peut être explorée dans toute chirurgie du ptérygion.

***Correspondance**

Sidikiba CAMARA

sidikibacam@gmail.com

Disponible en ligne : 09 Décembre 2025

1 : Centre d'application de diplôme d'étude spécialisée en ophtalmologie (CADESO)
2 : Clinique privée Eye Center
3 : Hôpital régional de Kindia
4 : Hôpital régional de N'zérékoré
5 : Centre médical Souleymane

© Journal of African Clinical Cases and Reviews 2025

Conflit d'intérêt : Aucun

Références

[1] Szwarcberg J, Flament J. Ptérygion. Encycl Méd Chir Ophtalmologie. 2001;21-135-A-10:12 p.
[2] Ailem A, Lehtihet Y, Mokrani K, Abderrahim R, Ailem Y, Hartani D, et al. Le ptérygion dans la région d'Alger : aspects cliniques, épidémiologiques et thérapeutiques. 113e Congrès de la SFO. Vol 30, Hors-Série 2. 2007.
[3] Beltaief O, Errais K, Ammous I, Ouertani A. Traitement des ptérygions récidivants. 113e Congrès de la SFO. Vol 30, Hors-Série 2. 2007.
[4] Ayed S, Taamallah MI, Bhouri L, Moalla S, Belhadj Ali S, Bouguila H, et al. Résultats de la chirurgie du ptérygion : greffe conjonctivo-limbique vs exérèse simple avec mitomycine. 113e Congrès de la SFO. No 120.
[5] Bartsch von Königsbrück G. Ophtalmodouleia, das ist Augendienst. Dresde : Mathes Stöckel; 1583.
[6] Hilgers JHC. Pterygium sur l'île d'Areuba. Thèse. Amsterdam; 1959.
[7] Rojas Alvarez E. Chirurgie du ptérygion. Une histoire qui ne s'arrête pas. Arch Soc Esp Oftalmol. 2008;83:333-4. Espagnol.
[8] Saint-Yves C. Nouveau traité des maladies des yeux. Amsterdam/Leipzig : Arkstée et Merkus; 1767.
[9] Sennert D. Medicinae practicae libri VI. Wittenberg; 1628-35.
[10] Jouidi W. Chirurgie du ptérygion : transposition du lambeau conjonctival + mitomycine C. Thèse. Maroc; 2020.
[11] Friedlaender MH. Allergy and immunology of the eye. New York : Raven Press; 1993. p. 233-82.
[12] Sarda V, Gheck L, Chaine G. Ptérygions. EMC Ophtalmologie. Elsevier Masson; 2009. 21-135-A-10.
[13] Austin P, Jakobiec FA, Iwamoto T. Elastodysplasia and elastodystrophy in pterygia. Ophthalmology. 1983;90:96-109.
[14] Cameron ME. Geographic distribution of pterygium. Trans Ophthalmol Soc Aust. 1962;22:67-81.
[15] Spalton DJ, Hitchings RA, Hunter PA. Atlas d'ophtalmologie clinique. 3e éd. Paris : Elsevier; 2005.
[16] Dushku N, Jaworski CJ, Cox CA, Schultz G, Smith JA, Ramsey KE, et al. Microarray and protein analysis of human pterygium. Mol Vis. 2006;12:55-64.
[17] McCarty CA, Fu CL, Taylor HR. Epidemiology of pterygium in Victoria, Australia. Br J Ophthalmol. 2000;84:289-92.
[18] Threlfall T, English DR. Sun exposure and pterygium: a dose-response curve. Am J Ophthalmol. 1999;128:280-7.
[19] Detorakis ET, Sourvinos G, Tsamparlakis J, Spandidos DA. LOH and MSI in pterygium. Br J Ophthalmol. 1998;82:1324-8.
[20] Duke-Elder S. System of ophthalmology. Vol XI. London : H. Kimpton; 1965.
[21] Dushku N, Hatcher SL, Albert DM, Reid TW. P53 and HPV in pterygia. Arch Ophthalmol. 1999;117:1593-9.
[22] Onur C, Orhan D, Ohran M, Sak SD, Tulunay O, Irkec M. p53 expression in pterygium. Eur J

Ophthalmol. 1998;8:157-61.

[23] Sai YY, Chang KC. Expression in pterygium: immunohistochemical analysis. 2005.

[24] Sai YY, Chang CC, Bau DT. Pterygium and KU70 gene polymorphism. 2007.

[25] Diponegro RM. Statistical contribution to pterygium etiology. Folia Ophthalmol Orient. 1936;2:195.

[26] Schellini S, Yokama A. HPV in Brazilian pterygia. Arq Bras Oftalmol. 2006;69:519-21.

[27] Coroneo MT, Di Girolamo N, Wakefield D. Pathogenesis of pterygia. Curr Opin Ophthalmol. 1999;10:282-8.

[28] Barraquer JI. Film lacrymal et progression du ptérygion. Ophthalmologica. 1965;150:111-22.

[29] Barraquer JI. Etiology and treatment of pterygium. In: Medical and surgical diseases of the cornea. St Louis : Mosby; 1980. p. 167-77.

[30] Catherine B, INSERM. Le clivage des ARN... RNase L. 13 juillet 2008.

[31] Dushku N, John MK. Pterygium pathogenesis. Arch Ophthalmol. 2001.

[32] Creuzot-Garcher C, Guerzider V, Assem M, Bron AM, Delannoy P, Bara J. Sialyl Lewis expression in pterygium. Invest Ophthalmol Vis Sci. 1999;40:1631-6.

[33] Guerzider V, Creuzot-Garcher C, Bara J, Piard F, Bron A. Analyse des mucines dans les ptérygions. Bull Soc Ophtalmol Fr. 1998;98:157-60.

[34] Borderie V, Moldovan M, Touzeau O, Bourcier T, Laroche L. Greffes de limbe et membrane amniotique. EMC Ophtalmologie. Paris : Elsevier; 2000.

[35] Dua HS, Saini JS, Azuara-Blanco A, Gupta P. Limbal stem cell deficiency. Indian J Ophthalmol. 2000;48:79-81.

[36] Majo F, Barrandon Y, Othenin-Girard P, Toublanc M, Hoang-Xuan T. Limbal stem cell deficiency diseases. J Fr Ophtalmol. 2006;29:??? (donnée incomplète).

[37] John M, Stephen F. Pterygia: pathogenesis and subconjunctival bevacizumab.

[38] Di Girolamo N, Coroneo M. Active matrilysin in pterygia: role in angiogenesis. Invest Ophthalmol Vis Sci. 2006.

[39] Jin J, Guan. PEDF decrease and VEGF increase in pterygia. Cornea. 2003.

[40] Hervouet F, Lenoir A. Mise au point du ptérygion. Bull Mém Soc Fr Ophtalmol. 1954.

[41] Kanski JJ. Précis d'ophtalmologie clinique. 2e éd. Paris : Elsevier Masson; 2012.

[42] Hogan MJ, Alvarado J. Pterygium and pinguecula: EM study. Arch Ophthalmol. 1976;78:174-86.

[43] Oudanane S. Efficacité des anti-VEGF dans le traitement des ptérygions. Thèse de doctorat. Rabat; 2012.

[44] Hilgers JA. Pterygium: incidence and aetiology. Am J Ophthalmol. 1960;50:635-44.

[45] Twelker JD, Bailey IL, Mannis M, Satariano WA. Evaluating pterygium severity. Cornea. 2000;19:292-6.

[46] Borderie V, Baudrimont M, Bourcier T, Laroche L, Touzeau O. Greffes en ophtalmologie. EMC Ophtalmologie. Paris : Elsevier; 2004.

[47] Donnenfeld ED, Perry HD, Fromer S, Doshi S, Solomon R, Biser S. Subconjunctival mitomycin C before excision. Ophthalmology. 2003.

[48] Nganga Ngaboua CGF, Makitas C, Ndalla SS, Nkokolo F, Ambia Koulimaya R, Diatewa B. Greffe conjonctivale au sang autologue. J Fr Ophtalmol. 2018;41:425-32.

[49] Abdelaoui A, Baha Ali T, Moutaouakil A. Le ptérygion : expérience du CHU Marrakech. 2014.

[50] Ebana Mvogo C, Bella-Hiag A, Ngosso A, Ellong A. Ptérygion à Douala. Méd Afr Noire. 1997.

[51] Assouline M, Guedj T. Autogreffe limbo-conjonctivale : clés du succès. 113e Congrès SFO. No 119.

[52] Moukoury Nyolo E, Epee E, Nsangou JFI, Noa Noa TB. Le ptérygion à Yaoundé. Bull Soc Belge Ophtalmol. 2009;311:11-5.

[53] Dahreddine M, Badre N, Eldirani H, Mutsinzi E, Abid M, Grimaldi S, et al. Autogreffe limbo-conjonctivale vs membrane amniotique. 115e Congrès SFO. Vol 32 HS1. 2009. No 580.

[54] Ben Rayana N, Fezzani M, Adib S, Ben Hadj

Hamida F. Chirurgie du ptérygion : limiter les récidives. 113e Congrès SFO. Vol 30 HS2. 2007.

[55] Belghmaidi S, Belgadi S, Hajji I, Moutaouakil A. Chirurgie sans colle ni suture. 125e Congrès SFO. 2019. No 128.

[56] Mery G, Maalouf T, George JL, Angioi K. Autogreffe limbo-conjonctivale. J Fr Ophtalmol. 2010;33:92-8.

[57] Lehtihet Y, Ailem A. Chirurgie du ptérygion : 36 cas. No 121.

[58] Malek I, Zghal I, Chebbi A, Lagili Z, Boujemaa C, Nacef L, et al. Autogreffe vs mitomycine C. J Fr Ophtalmol. 2013;36:230-5.

[59] Kmiha N, Kamoun B, Trigui A, Jelliti B, Fourati M, Chaabouni M. Autogreffe conjonctivale. J Fr Ophtalmol. 2001;24:729-32.

[60] Sutter C, Kerutret J, Colin J. Colle biologique dans le ptérygion. 115e Congrès SFO. Vol 32 HS1. 2009. No 582.

[61] Amraoui A, Mchachi A, Benhmidoun L, Tahiri H, Bakjaji M. Membrane amniotique déshydratée vs greffe conjonctivale. 113e Congrès SFO. No 117.

[62] El Afrit M, Hamdi S, Lejri S, Kraiem A. Adjuvants dans le ptérygion. 113e Congrès SFO. Vol 30 HS2. 2007. No 124.

[63] Aydin A, Karadayi K, Can G, Colakoglu K, Bilge AH. Ciclosporine A topique post-op. 114e Congrès SFO. No 075.

[64] Sarda V, Rohart C, Fajnkuchen F, Buffet S, Chaine G. Complications et récidives de l'autogreffe conjonctivale. 114e Congrès SFO. 2006. No 076.

[65] Spalton DJ, Hitchings RA, Hunter PA. Atlas d'ophtalmologie clinique. 3e éd. Paris : Elsevier; 2005.

[66] Saraux H, Lemasson C, Offret H, Renard G. Anatomie et histologie de l'œil. 2e éd. Paris : Masson; 2010.

[67] Creuzot-Garcher C. Anatomie et régulation du film lacrymal. In : Le concept de surface oculaire. Les bases. Paris : Elsevier Masson ; 2010. p. 13-22.

Pour citer cet article :

S Camara, TM Bah, I Fofana, AGO Tonouhéoua, AK Baldé, M Diawara. Chirurgie du ptérygion par autogreffe conjonctivale fixée par du sang autologue. Jaccr Africa 2025; 9(4):317-324
https://doi.org/10.70065/2594.jaccrAfri.002L010912