Journal of african clinical cases and reviews / Journal africain des cas cliniques et revues

www.jaccrafrica.com ISSN 1859-5138 Open access

Cas clinique

Histoplasmose sinusienne isolée : un cas rare chez une patiente immunocompétente

Isolated sinonasal histoplasmosis: a rare case in an immunocompetent patient

F Fall*[1], A Mbaye[1], NF Thiam[2], C Danfa[1], C Ndiaye[1], A Tall[1]

Résumé

L'histoplasmose est une maladie granulomateuse causée par *Histoplasma capsulatum*, courante dans les zones endémiques, souvent associée à des affections pulmonaires. Bien que des formes extrapulmonaires existent, l'histoplasmose nasosinusienne reste extrêmement rare. De plus, la majorité des cas rapportés se produisent chez des patients immunodéprimés, ce qui rend les infections sinusiennes chez des individus immunocompétents encore plus exceptionnelles.

Nous rapportons ici un cas très rare d'histoplasmose sinusienne chez une patiente immunocompétente, ce qui représente une situation clinique peu fréquente et difficile à diagnostiquer.

Ce cas met en lumière les défis diagnostiques et thérapeutiques associés à cette forme atypique de sinusite fongique et souligne l'importance d'une prise en charge appropriée, même chez les patients sans facteurs de risque évidents.

Mots-clés : *histoplasma capsulatum*, immunocompétent, sinusite, forme localisée.

Abstract

Histoplasmosis is a granulomatous disease caused by *Histoplasma capsulatum*, prevalent in endemic areas and often associated with pulmonary conditions. Although extrapulmonary forms exist, sinus histoplasmosis remains extremely rare. Moreover, the majority of reported cases occur in immunocompromised patients, making sinus infections in immunocompetent individuals even more exceptional.

We report here a very rare case of sinus histoplasmosis in an immunocompetent patient, representing an uncommon and diagnostically challenging clinical scenario.

This case highlights the diagnostic and therapeutic challenges associated with this atypical form of fungal sinusitis and underscores the importance of appropriate management, even in patients without obvious risk factors.

Keywords: *Histoplasma capsulatum*, immunocompetent, sinusitis, localized form.

Introduction

L'histoplasmose, également connue sous le nom de maladie de Darling, est une infection mycotique souvent systémique causée par le champignon environnemental *Histoplasma capsulatum* [1]. Les infections sont endémiques dans le centre et le nord des États-Unis, l'Amérique du Sud, l'Indonésie et l'Afrique ; cependant, des cas sporadiques sont trouvés dans le monde entier. Principalement un agent pathogène pulmonaire, l'histoplasmose peut se répandre pour impliquer des organes extrapulmonaires chez les hôtes immunodéprimés (receveurs de greffes, infection par le VIH, troubles immunosuppresseurs) [2].

Appelée la forme chronique disséminée, elle atteint la sphère otorhinolaryngologique (ORL) par la cavité buccale [3]. Bien que cette dernière soit généralement associée à la forme chronique disséminée de la maladie, l'atteinte ORL se présente rarement comme une infection primaire chez les patients séronégatifs sans aucune maladie sous-jacente [4]. Nous signalons par la présente un cas clinique très rare et exceptionnel d'histoplasmose ethmoïdale chez une patiente immunocompétente.

Cas clinique

Il s'agissait d'une patiente de 41 ans, originaire de la région de Fouta, sans antecedents pathologiques particuliers, qui consulte pour une exophtalmie unilatérale du côté droit, associée à des troubles visuels (flou visuel) , une obstruction nasale et une tuméfaction du cantus interne de l'œil droit, évoluant depuis environ 3 mois. L'examen physique montre un bon état general, une exophtalmie grade I du côté droit, sans altération du champ visuel. Une tuméfaction palpable du cantus interne est notée, ainsi qu'une sensibilité localisée dans la région sinusienne droite et une hypertrophie des cornets inferieurs . Aucun signe de fièvre ou d'autres symptômes systémiques n'est observé.

Une tomodensitométrie (TDM) des sinus de la face a révélé une lésion nasosinusienne centrée sur le sinus maxillaire droit, avec une extension homolatérale intraorbitaire et une exophtalmie de grade I (figure 1). Une meatotomie bilatérale et une ethmoidectomie droite ont été réalisées pour le diagnostic et la prise en charge chirurgicale de la lésion, objectivant des balles fongiques au niveau des sinus ethmoidauxs. L'anatomopathologie de la pièce opératoire a révélé de granulomes macrophagiques contenant des histiocytes épithelioides, des cellules géantes de types Muller et Langhans melees a des lymphocytes. On observe des inclusions de levures ovales , claires intra et extra histiocytaires (figure 2). L'examen mycologique a mis en évidence des granulomes typiques, compatibles avec une infection par *Histoplasma capsulatum* capsulatum.

Une analyse de PCR (réaction en chaîne par polymérase) a confirmé le diagnostic de histoplasmose sinusienne (ethmoidale). Aucune métastase ou extension à d'autres organes n'a été retrouvée.

Un bilan du terrain a été réalisé afin de rechercher une éventuelle immunodépression. Les tests sérologiques pour le VIH étaient négatifs, de même que la glycémie à jeun. Le taux de CD4 était à 1203 cellules/µL et le taux de CD8 était de 40 cellules/µL.

Un traitement antifongique par itraconazole a été initié après la confirmation du diagnostic. Un suivi régulier a été mis en place avec des consultations hebdomadaires pour surveiller l'évolution clinique et radiologique. À trois mois du début du traitement, la patiente a montré une régression complète.

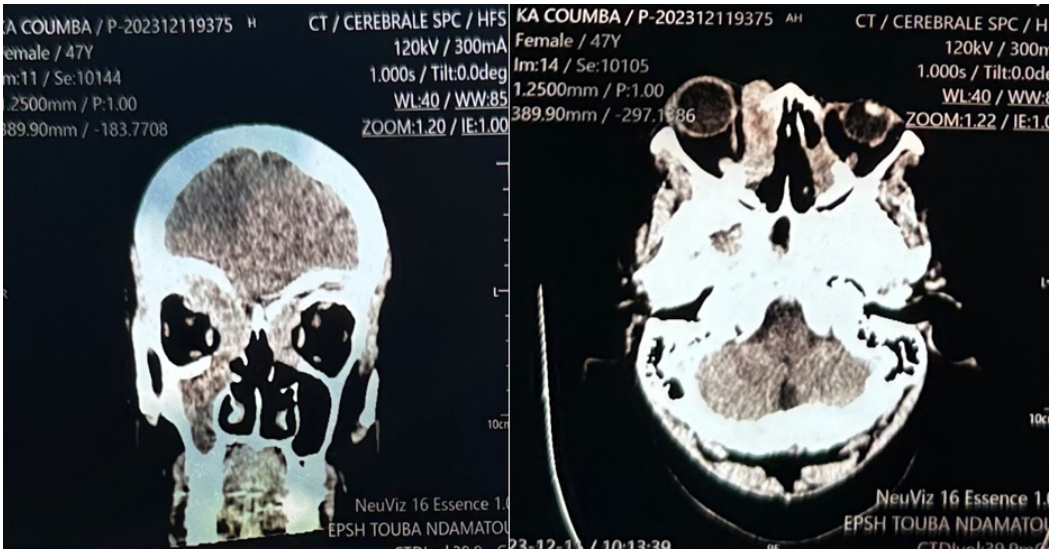

Figure 1 : coue axiale et coronale d'une tomodensitometrie des sinus de la face montrant un processus tissulaire nasosinusienne centrée sur le sinus maxillaire droit, avec une extension homolatérale intraorbitaire et une exophtalmie de grade I.

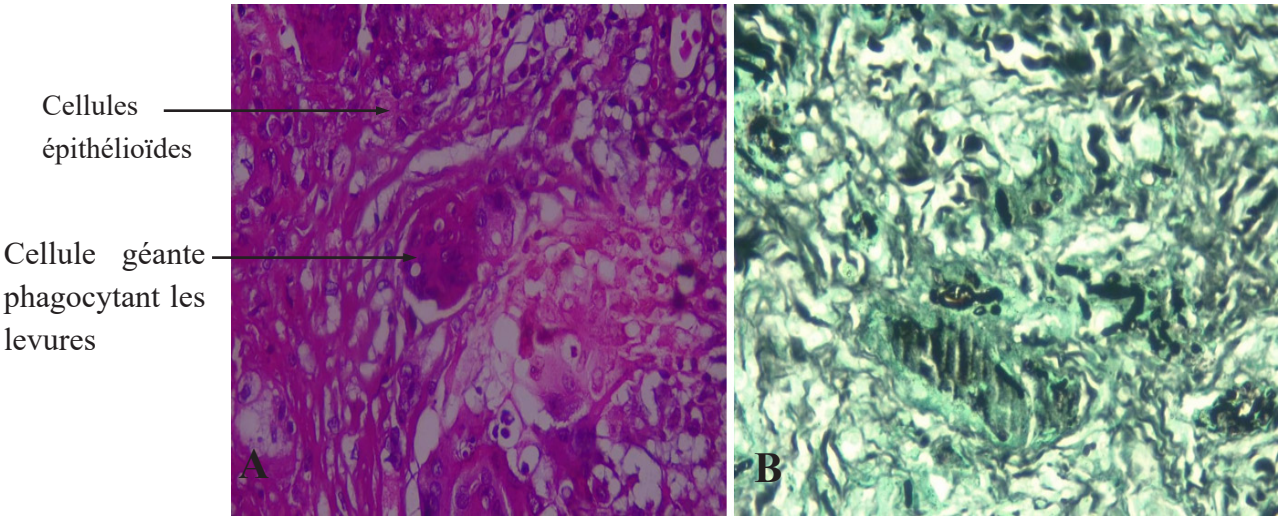

Figure 2 : Histologie montrant un granulome non nécrosant contenant des spores fongiques compatibles avec Histoplasma capsulatum. (A) Coloration HE et (B) coloration Gomorri Grocott d'un granulome à un grossissement de 400

Discussion

L'histoplasmose est une infection fongique granulomateuse systémique causée par Histoplasma (H.) capsulatum, un champignon dimorphique qui se développe sur des sols à forte teneur en azote, comme les sols contaminés par des fientes d'oiseaux, ce qui explique la source possible de l'infection. Il existe trois variétés de H. capsulatum : capsulatum, duboisiiet farciminosum. H.capsulatum var. capsulatum et var. duboisii infectent les humains, tandis que farciminosum est un pathogène équin. H. capsulatum [1], agent pathogène opportuniste, est isolé de zones endémiques telles que l'Amérique du Nord, centrale et du Sud, l'Afrique, l'Asie et l'Australie, avec deux variétés pathogènes chez l'homme dans le monde entier : H. capsulatum var. capsulatum et H. capsulatum var. duboisii, isolée uniquement en Afrique [2].

La rhinosinusite fongique, moins répandue, est en

train d'émerger, en particulier dans les zones rurales tropicales et tempérées [3,4]. Cette dernière, liée à H. capsulatum, est très rare et reste anecdotique, car seuls huit cas ont été publiés entre 1993 et 2016 [1], et concernaient des patients immunodéprimés. Elle est très rare chez un hôte immunocompétent [57].

À notre connaissance, il s'agit du premier cas signalé d'histoplasmose des sinus de la face qui soit isolé, non disséminé. Les seuls cas précédemment rapportés d'histoplasmose rhinosinusienne dans la littérature concernaient des patients présentant une immunodépression [8], et il s'agissait de formes disséminées. Au niveau de la sphère oto-rhino-laryngologique, des cas d'histoplasmose ont été décrits au niveau de la muqueuse buccale [3], du larynx [9], du septum nasal [10] et des régions cutanéomuqueuses.

Pour poser le diagnostic, des colorations spéciales, notamment le PAS et le GMS, sont utilisées pour confirmer le diagnostic [9], après l'examen microscopique direct de l'aspirat de sinus. En outre, la sinusite à H. capsulatum peut être confondue avec une boule fongique à Aspergillus spp. En effet, l'aspect mucopurulent et argileux de la matière à l'intérieur du sinus est un autre élément de confusion avec la boule fongique à Aspergillus spp. Ainsi, en cas d'aspect suggestif de boule fongique à Aspergillus spp [4], il semble pertinent de rechercher des pathogènes fongiques atypiques tels que H. capsulatum, en particulier chez les hôtes immunodéprimés et dans les zones endémiques.

Ainsi, l'amphotéricine B et certains azoles sont efficaces contre H. capsulatum [18]. L'itraconazole et le fluconazole ont été efficaces dans le traitement de l'histoplasmose de la tête et du cou dans 85 à 100 % et 86 % des cas, respectivement [11]. Ces données, associées à d'autres rapports, suggèrent qu'en cas de lésions localisées sans signes ni symptômes systémiques, les médicaments moins toxiques, tels que l'itraconazole, devraient être privilégiés pour le traitement [12].

La particularité de ce cas réside dans sa présentation sous la forme d'une rhinosinusite localisée chez une personne immunocompétente, sans signes de dissémination ni d'immunosuppression. En outre, il convient de mettre ce cas en évidence afin de sensibiliser les cliniciens et le personnel de laboratoire à cette présentation clinique et aux modalités diagnostiques nécessaires pour reconnaître ces cas le plus tôt possible et initier rapidement un traitement approprié.

Conclusion

En conclusion, bien que l'histoplasmose soit un diagnostic peu courant en clinique oto-rhino-laryngologique, elle doit être prise en compte dans le diagnostic différentiel des lésions des rhinosinusiennes, y compris la cavité buccale et le larynx. Comme il s'agit d'un diagnostic peu courant et d'une imitation de troubles plus courants de la tête et du cou, l'histoplasmose est souvent négligée vu son caractéristique de maladie opportuniste. Un diagnostic précoce par biopsie peut permettre un traitement efficace, ce qui améliore considérablement la qualité de vie du patient. Il est important pour les cliniciens de maintenir un indice de suspicion élevé afin d'obtenir les meilleurs résultats pour les patients atteints d'histoplasmose.

***Correspondance**

Faty Fall

fatyfallmbaye7@gmail.com

Disponible en ligne : 29 Décembre 2025

1 : Service d'oto-rhino-laryngologie du centre hospitalier national universitaire de FANN, Dakar-SENEGAL

2 : Service d'oto-rhino-laryngologie du centre hospitalier Idrissa Pouye de Grand Yoff, Dakar-Sénégal

© Journal of African Clinical Cases and Reviews 2025

Conflit d'intérêt : Aucun

Références

[1] Kasliwal N, Kasliwal A, Kasliwal A. Histoplasmosis of larynx and itraconazole as the treatment of choice. Indian J Otolaryngol Head Neck Surg. 2022;74(Suppl 1):[pages].

[2] Wheat LJ, Azar MM, Bahr NC, Spec A, Relich RF, Hage C. Histoplasmosis. Infect Dis Clin North Am. 2016;30(1):207-227.

[3] Singh AK, Gupta P, Verma N, Khare V, Ahamad A, Verma V, Agarwal SP. Fungal rhinosinusitis: microbiological and histopathological perspective. J Clin Diagn Res. 2017;11(7):DC10-DC12. doi:10.7860/JCDR/2017/25842.10167.

[4] Krishnan KU, Agatha D, Selvi R. Fungal rhinosinusitis: a clinicomycological perspective. Indian J Med Microbiol. 2015;33(1):120-124. doi:10.4103/0255-0857.148407.

[5] Rog CJ, Rosen DG, Gannon FH. Bilateral adrenal histoplasmosis in an immunocompetent man from Texas. Med Mycol Case Rep. 2016;14:4-7.

[6] Koene RJ, Catanese J, Sarosi GA. Adrenal hypofunction from histoplasmosis: a literature review from 1971 to 2012. Infection. 2013;41:757-759.

[7] Robinson LJ, Lu M, Elsayed S, Joy TR. Bilateral adrenal histoplasmosis manifesting as primary adrenal insufficiency. CMAJ. 2019;191(44):E1217-E1221. doi:10.1503/cmaj.190710.

[8] Nabet C, Belzunce C, Blanchet D, et al. Histoplasma capsulatum causing sinusitis: a case report in French Guiana and review of the literature. BMC Infect Dis. 2018;18:595. doi:10.1186/s12879-018-3499-5.

[9] Ferster APO, Jaworek A, Hu A. Histoplasmosis of the head and neck in the immunocompetent patient: report of 2 cases. Ear Nose Throat J. 2018;97(9):E28-E31. doi:10.1177/014556131809700907.

[10] Lehur AC, Zielinski M, Pluvy J, Grégoire V, Diamantis S, Bleibtreu A, et al. Case of disseminated histoplasmosis in an HIV-infected patient revealed by nasal involvement with maxillary osteolysis. BMC Infect Dis. 2017;17(1):328.

[11] O'Connell Ferster AP, Jaworek A, Hu A. Histoplasmosis of the head and neck in the immunocompetent patient: report of 2 cases. Ear Nose Throat J. 2018;97(9):E28-E31.

[12] Kumar A, Rattan V, Rai S, Nambiyar K. Localized oral histoplasmosis in an immunocompetent patient: a rare occurrence with review of the literature. J Maxillofac Oral Surg. 2020;19:355-358. doi:10.1007/s12663-019-01273-2.

Pour citer cet article :

F Fall, A Mbaye, NF Thiam, C Danfa, C Ndiaye, A Tall. Histoplasmose sinusienne isolée : un cas rare chez une patiente immunocompétente. Jaccr Africa 2025; 9(4):357-361

https://doi.org/10.70065/2594.jaccrAfri.002L022912