Journal of african clinical cases and reviews / Journal africain des cas cliniques et revues

www.jaccrafrica.com ISSN 1859-5138 Open access

Cas clinique

Un cas insolite de corps étranger colorectal

An unusual case of colorectal foreign body

A Diouf*[1], B Diop[2], PA Ba[3], M Cisse[4], D Yonga[3], SC Kouka[4], AK Diop[1], C Sylla[5]

Résumé

Contrairement aux pays occidentaux, les corps étrangers colorectaux sont encore peu fréquents dans les pays sous-développés. Leur introduction dans le rectum se fait souvent lors de pratique sexuelle insolite. Nous rapportons le cas d'une bouteille de sable introduit dans le rectum au décours d'une agression sexuelle chez un homme de 31 ans. L'extraction s'est faite au bloc opératoire sous anesthésie générale par voie trans anale. Les suites opératoires étaient sans particularités. Dans cette observation nous discutons des aspects diagnostiques et thérapeutiques des corps étrangers colorectaux.

Mots-clés : Corps étranger, colo rectal, extraction.

Abstract

Unlike Western countries, colorectal foreign bodies are still uncommon in underdeveloped countries. Their introduction into the rectum is often done during unusual sexual practice. We report the case of a bottle of sand introduced into the rectum during a sexual assault in a 31-year-old man. The extraction was done in the operating room under general anesthesia via the anal route. The postoperative course was unremarkable. In this observation we discuss the diagnostic and therapeutic aspects of colorectal foreign bodies.

Introduction

La découverte de corps étranger colorectal demeure un phénomène rare dans notre pratique courante et suscite toujours la curiosité des praticiens [6]. L'introduction se fait souvent volontairement lors de pratique sexuelle insolite, et différents types d'objets peuvent être retrouvés dans le rectum [10]. La symptomatologie en rapport est variable, pouvant aller d'une constipation à la péritonite par perforation [4]. L'extraction de ces objets doit se faire autant que faire se peut par voie trans anale pour éviter la chirurgie [11]. Nous rapportons le cas d'un flacon rempli de sable introduit par voie anale au décours d'une agression sexuelle dans sa présentation clinique et sa prise en charge.

Cas clinique

Il s'agit d'un patient de 31 ans de sexe masculin marié, père d'un enfant sans antécédent pathologique particulier ni trouble psychiatrique rapporté. Il s'est présenté aux urgences pour prise en charge d'un corps étranger colorectal introduit trois heures de temps avant son admission. En effet, le patient rapporte être victime d'une agression sexuelle par trois homosexuels. L'examen clinique à l'entrée retrouve un patient agité avec un état général conservé et des constantes normales. Localement, on notait une béance anale, une rectorragie de faible abondance avec des lésions muqueuses (Fig. 1). Au toucher rectal, le sphincter était hypotonique et l'objet était perceptible à 5 cm de la marge anale sous forme d'une masse dure et arrondie. Au niveau abdominal, le bout de l'objet était perceptible au niveau pelvien, mobilisable et paraissait plus effiler qu'au niveau anal. Il n'y avait pas de signe d'irritations péritonéales. La radiographie de l'abdomen sans préparation a permis d'objectiver l'objet sous la forme d'une bouteille localisée dans le bassin et dans l'abdomen (Fig. 2). Il n'y avait pas de pneumopéritoine (Fig. 2). Nous avons procédé à une tentative d'extraction au bloc par voie trans anale. Le patient était mis sous anesthésie générale en position de taille. Après avoir exposé la région anale par des écarteurs de Leriche et lame malléable, nous avons procédé à une expression de l'objet (pression sur le bout de l'objet au niveau du pelvis et traction sur le bas) permettant d'accoucher ce dernier (Fig. 3). L'objet en question était une bouteille de 20 cm de longueur remplie de sable (Fig. 4). L'examen post extraction notait une hypotonie sphinctérienne avec des lésions de la muqueuse rectale. L'ASP de contrôle était sans particularité (pas de pneumopéritoine). Le patient a été mis en observation pendant 48 heures avec des suites simples. Le suivi du patient, un mois après, demeurait sans particularité.

Fig. 1 : Aspect de l'anus avant extraction

Fig. 2 : Aspect corps étranger à l'ASP

Fig. 3 : Flacon après extraction

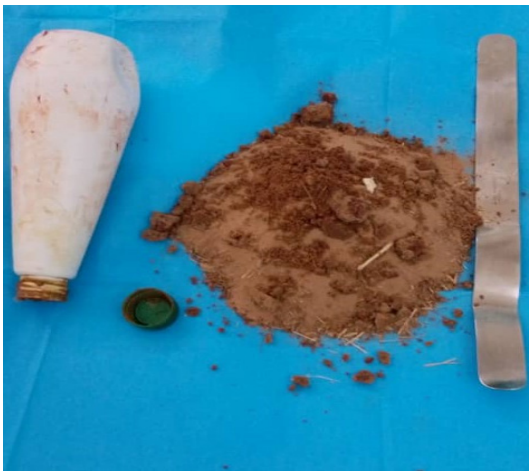

Fig. 4 : Flacon rempli de sable

Discussion

Les corps étrangers colorectaux constituent un événement assez rare dans nos contrées et suscitent toujours la curiosité des praticiens [1]. L'incidence réelle n'est pas connue, puisque de nombreux patients ne consultent pas un médecin ou la prise en charge est sous-déclarée [3]. Cependant, c'est un événement qui est devenu courant en Europe [9]. L'introduction de l'objet est le plus souvent observée chez les sujets de sexe masculin et ce fait volontairement [10]. Si cette pratique est le plus souvent observée lors de pratique sexuelle, la plupart des patients n'admettent pas avoir introduit ces objets à des fins érotiques et rapportent des histoires invraisemblables [3]. Chez notre patient l'histoire était une agression par des homosexuelles même si le patient refuse de faire des poursuites juridiques contre ses bourreaux. Les corps étrangers colorectaux sont de nature variable et dépendent de l'imagination des patients. Plusieurs types d'objets ont été rapportés dans la littérature (bouteille de whisky, flacon de déodorant, sex-toys, ampoule, magazine, etc. [7,10]. Ainsi, tout objet inséré dans le rectum doit être considéré comme dangereux, car pouvant provoquer une perforation colorectale [2]. Cependant, le diagnostic est relativement facile devant l'anamnèse, l'examen physique et la radiographie de l'abdomen sans préparation. Les signes cliniques sont variables allant de la simple constipation à l'occlusion intestinale ou la péritonite par perforation. Devant un corps étranger colorectal, l'examen clinique doit être complet comportant l'examen anorectal et l'examen de l'abdomen à la recherche de signe d'irritation péritonéale [3]. Sur le plan thérapeutique, il faut privilégier les traitements non opératoires aux dépens de la chirurgie [8]. Ce traitement peut concerner les laxatifs dans certains cas [1]. Pour les gros objets, l'extraction par voie transanale avec une anesthésie générale permettant d'obtenir une relaxation sphinctérienne peut-être nécessaire [8]. Cependant, la forme et la taille de l'objet peuvent rendre difficile cette extraction comme ce fut le cas chez notre patient. En cas d'échec, on peut faire recours à la chirurgie qui doit être l'ultime solution pour le traitement de ces pathologies [8]. Dans 75 % des cas, les corps étrangers peuvent être récupérés sans la chirurgie [11]. En postopératoire, il est recommandé de vérifier l'intégrité anorectale et de chercher les lésions muqueuses du rectum comme ce fut le cas chez notre patient. Cependant, la rectoscopie est l'examen de choix pour détecter ces lésions [3]. Chez notre patient, nous avons procédé à une simple surveillance clinique avec une évolution simple. La morbi-mortalité de ces pathologies est pratiquement nulle [5]. Enfin, un suivi psychiatrique et sexuel peut être nécessaire dans la prise en charge de ces patients.

Conclusion

Les corps étrangers colorectaux demeurent un événement peu fréquent dans les pays sous-développés

qui restent riches en tabous. Leur diagnostic est relativement simple, mais la prise en charge fait souvent appel à l'ingéniosité du praticien, car n'étant pas souvent confronté à ces cas. Une fois que le corps étranger est efficacement géré, des dispositions peuvent être prises pour une évaluation psychiatrique et un traitement selon les besoins.

***Correspondance**

Ahmed Diouf

dioufahmed1@gmail.com

Disponible en ligne : 09 Décembre 2025

1 : Service de Chirurgie, Centre Hospitalier Thierno Mouhamadoul Mansour Barro de Mbour, Thiès, Sénégal
2 : Service de Chirurgie, Hôpital Militaire de Ouakam, Dakar, Sénégal
3 : Service de Chirurgie, Hôpital Régional de Thiès, Sénégal
4 : Service d'Urologie, Centre Hospitalier Thierno Mouhamadoul Mansour Barro de Mbour, Thiès, Sénégal
5 : Service d'Urologie, Hôpital de Tivaoune, Thiès, Sénégal

© Journal of African Clinical Cases and Reviews 2025

Conflit d'intérêt : Aucun

Références

[1] Bâ PA, Diop MM, Soumah SA, et al. Corps étranger du rectum: à propos d'une observation. J Afr Hepatogastroenterol. 2013;7:50-2.
[2] Bouamama H, Elmadi A, Rami M, et al. Péritonite sur corps étranger intrarectal: à propos d'un cas. Pan Afr Med J. 2011;8:3.
[3] Cologne KG, Ault GT. Rectal foreign bodies: what is the current standard? Clin Colon Rectal Surg. 2012;25:214.
[4] Crass RA, Tranbaugh RF, Kudsk KA, et al. Colorectal foreign bodies and perforation. Am J Surg. 1981;142:85-8.
[5] Eftaiha M, Hambrick E, Abcarian H. Principles of management of colorectal foreign bodies. Arch Surg. 1977;112:691-5.
[6] William P, Kleitsch MD. Corps étrangers dans le rectum: un rapport de cas. Mil Surg. 1949;105:215-7.
[7] Kurer MA, Davey C, Khan S, et al. Colorectal foreign bodies: a systematic review. Colorectal Dis. 2010;12:851-61.
[8] Lake JP, Essani R, Petrone P, et al. Management of retained colorectal foreign bodies: predictors of operative intervention. Dis Colon Rectum. 2004;47:1694-8.
[9] Mignon F, Lacrosniere E. DIV-WS-9 ORNI, OVNI, OUNI et autres objets non identifiés. J Radiol. 2009;90:1532-3.
[10] Ousadden A, Ibn Majdoub K, El Bouhaddouti H, et al. Corps étrangers colorectaux introduits volontairement: à propos de quatre cas. AMETHER. 2009;1:22-5.
[11] Senéjoux A. Extraire un corps étranger intrarectal. Colon Rectum. 2010;4:239-40.

Pour citer cet article :

A Diouf, B Diop, PA Ba, M Cisse, D Yonga, SC Kouka et al. Un cas insolite de corps étranger colorectal. Jaccr Africa 2025; 9(4):325-328
https://doi.org/10.70065/2594.jaccrAfri.003L010912