Journal of african clinical cases and reviews / Journal africain des cas cliniques et revues

www.jaccrafrica.com ISSN 1859-5138 Open access

Cas clinique

Volumineux kyste mésentérique surinfecté du duodénum : à propos d'un cas

Large, superinfected mesenteric cyst of the duodenum: a case report

A Alpha Maikibi*[1], BM Abdou Djibo[1], AR Zongo[1], F Ousseini[2,3], LJE Ky[1], AR Kanazoé[1], R Oumarou Sadou[1], SM Hema/Soudre[4,5], A Coulibaly[1,5], RA Sombié[1,5]

Résumé

Introduction : Les kystes mésentériques sont des tumeurs bénignes rares. Nous rapportons le cas d'un volumineux kyste mésentérique provenant du duodénum chez une adolescente, diagnostiqué lors du bilan étiologique d'une hémorragie digestive haute.

Cas clinique : Il s'est agi d'une adolescente de 17 ans ayant présenté des vomissements alimentaires, postprandiaux persistants associés à une hémorragie digestive haute et des signes de compression des voies biliaires. La tomodensitométrie (TDM) abdominopelvienne a évoqué le diagnostic de kyste mésentérique volumineux, compressif et surinfecté. Elle a bénéficié d'une résection-anastomose emportant une partie du duodénum. L'histologie a confirmé le diagnostic d'un kyste mésothélial bénin. Les suites opératoires étaient marquées par le décès de la patiente.

Discussion : Le kyste mésentérique est généralement asymptomatique, découverte à l'imagerie. Cette dernière permet d'évoquer le diagnostic mais ne permet pas de préciser l'origine et le type du kyste. Le traitement repose sur l'exérèse chirurgicale totale, afin de prévenir la survenue des complications.

Conclusion : Les kystes mésentériques sont des tumeurs bénignes rares intra-abdominales. La résection chirurgicale est le seul traitement sûr. Le pronostic est généralement bon.

Mots-clés : Duodénum, kyste mésentérique, Ouagadougou, Burkina Faso.

Abstract

Introduction: Mesenteric cysts are rare benign tumors. We report the case of a large mesenteric cyst originating from the duodenum in an adolescent girl, examined during the etiological workup for upper gastrointestinal bleeding.

Case study: A 17-year-old girl presented with persistent postprandial vomiting associated with upper gastrointestinal bleeding and signs of biliary tract compression. An abdominopelvic computed tomography (CT) scan suggested the diagnosis of an extensive, compressive, and superinfected mesenteric cyst. Extensive resection and anastomosis of a

portion of the duodenum was performed. Histology confirmed the diagnosis of a benign mesothelial cyst. The patient died postoperatively.
Discussion: Mesenteric cysts are generally asymptomatic and are discovered incidentally during imaging. This examination suggests a possible diagnosis but does not determine the origin and type of the cyst. Treatment relies on complete surgical excision to prevent complications.
Conclusion: Mesenteric cysts are rare benign intra-abdominal tumors. Surgical resection is the only safe treatment. The prognosis is generally good.
Keywords: Duodenum, mesenteric cyst, Ouagadougou, Burkina Faso.

Introduction

Les kystes mésentériques sont des tumeurs bénignes rares qui peuvent être localisées partout dans le mésentère ; du duodénum au rectum voire même s'étendre au rétropéritoine. Ils proviennent le plus souvent du mésentère de l'intestin grêle (principalement l'iléon : 60%) et du mésocolon (colon ascendant : 24%) [1]. De découverte souvent fortuite, les kystes mésentériques sont le plus souvent asymptomatiques, mais ils peuvent occasionner des symptômes parmi lesquels le plus fréquent est la douleur abdominale vague avec ou sans masse à la palpation suivie de distension abdominale [2]. Ces symptômes sont en rapport avec une complication telle que la torsion, l'infection, l'hémorragie ou la rupture [3]. Nous rapportons un cas rare d'un volumineux kyste mésentérique provenant du duodénum confirmé par une laparotomie exploratrice chez une adolescente, à l'occasion d'un bilan étiologique d'une hémorragie digestive haute.

Cas clinique

Une adolescente de 17 ans, nullipare a présenté des vomissements alimentaires postprandiaux précoces d'aggravation progressive et évoluant depuis 02 mois, associés à une douleur épigastrique d'installation progressive, d'intensité modérée, irradiant vers le dos sans facteur déclenchant, ni calmant. L'évolution fut marquée par l'apparition progressive d'une distension abdominale et une sensation de masse abdominale à l'auto-palpation ainsi qu'un épisode d'hématémèse. Par ailleurs il y aurait une notion d'urines foncées, de trouble du transit à type de constipation. Il n'y aurait pas de notion de prurit, pas d'antécédents médicaux ou chirurgicaux particuliers connus ni de notion de traumatisme abdominal. L'examen physique au service a retrouvé un état général altéré (Stade III du statut performance OMS), les paramètres vitaux étaient stables, un syndrome anémique, un syndrome de cholestase, une masse abdominale ferme douloureuse s'étendant de l'hypochondre droit à l'hypochondre gauche et difficilement caractérisable du fait de la douleur, une hématochézie à l'examen proctologique. Le bilan biologique a révélé une anémie sévère microcytaire à 6,4g/dL, un syndrome inflammatoire biologique (hyperleucocytose à 51090 éléments/µL à prédominance neutrophiles 45049/µL, une CRP élevée à 36,43 ng/L), un syndrome de cholestase (ictère, bilirubine directe de 212,99 µmol/L, une bilirubine totale de 272,40 µmol/L, Phosphatases alcalines 115 UI/l, Gamma-glutamyl transpeptidases 5 0 UI/l), et des troubles ioniques à type d'hypokaliémie à 3,26 mmol/L et d'hyponatrémie modérée à 127 mmol/L. Le reste de bilan biologique était normal et les marqueurs tumoraux n'ont pas été réalisés.
La tomodensitométrie réalisée a mis en évidence une volumineuse masse abdominale d'environ 2480 cc, à épicentre mésentérique, solido-kystique, aménageant des plages de nécroses et quelques bulles d'air, associée à un épaississement circonférentiel et irrégulier de la région antro-pylorique occupée par la masse, avec comme retentissement une dilatation des voies biliaires intra et extrahépatique (Figures1). L'endoscopie digestive haute a objectivé une œsophagite peptique grade 1 et une pangastropathie congestive. Au final, le diagnostic de kyste mésentérique avait été évoqué. Après une prise en charge symptomatique (transfusion et une bi-antibiothérapie (ceftriaxone et

métronidazole) le taux d'hémoglobine est passé à 9,1g/dL normochrome normocytaire et l'hyperleucocytose est passée à 22 270/µL avec les neutrophiles à 13 360/µL).

La patiente a bénéficié d'une laparotomie exploratrice et thérapeutique. L'exploration a mis en évidence un volumineux kyste mésentérique bilobulé, partiellement nécrosé faisant corps avec l'angle de Treitz et un foie d'aspect stéatosique. Une aspiration première avait été réalisée, elle avait montré un aspect liquidien hémorragique du kyste. Ensuite la totalité du kyste avait été réséquée avec une partie du duodénum qui est incarcérée dans le kyste nécrosé et emportant la partie proximale du jéjunum suivie d'une anastomose duodénojéjunale termino-terminale.

Les suites opératoires étaient marquées par le décès de la patiente dans les 24 premières heures post-opératoire suite à un état de choc hémorragique.

L'examen anatomopathologique de la pièce opératoire avait confirmé qu'il s'agissait d'un kyste mésothélial bénin avec des zones d'hémorragie et une paroi fibreuse.

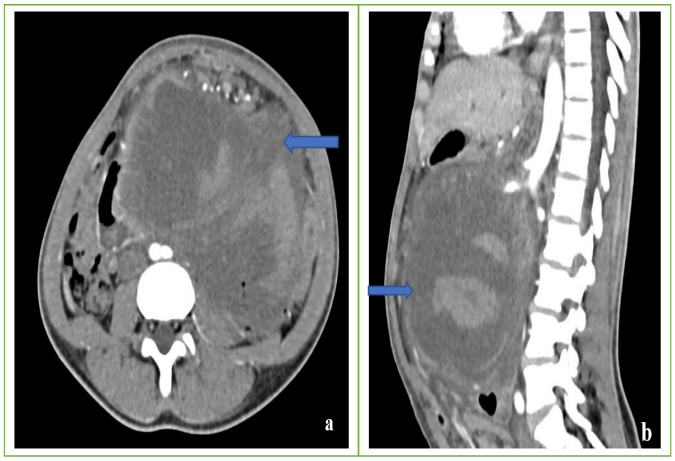

Figure 1 : Tomodensitométrie abdominale : (a) coupe axiale et (b) reconstruction sagittale après injection de produit de contraste. On observe une volumineuse masse solido-kystique à épicentre mésentérique, avec des zones de nécrose et des bulles d'air (flèches).

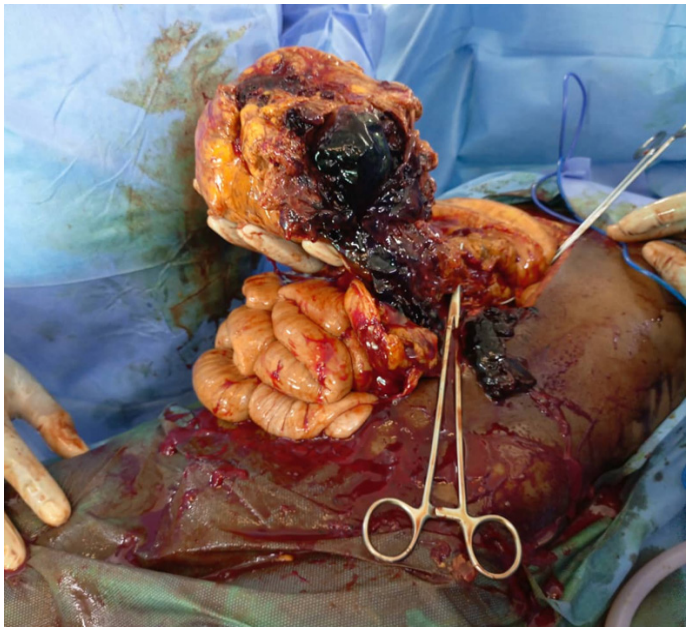

Figure 2 : Vue peropératoire montrant un volumineux kyste mésentérique bilobulé, partiellement nécrosé, faisant corps avec l'angle duodénojéjunal.

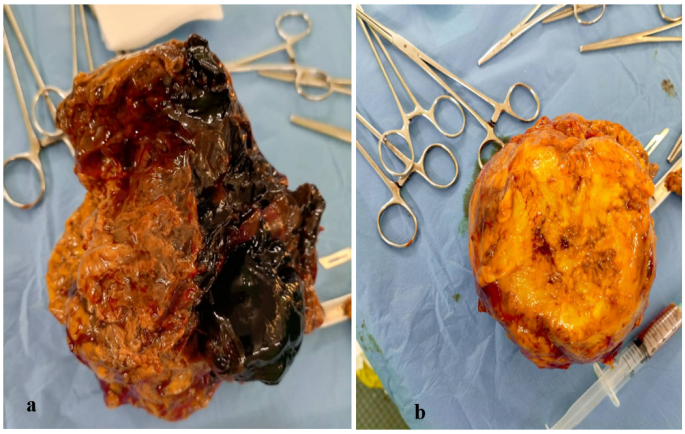

Figure 3 : Aspect macroscopique du kyste mésentérique après résection : (a) vue globale de la pièce opératoire ; (b) coupe montrant la paroi fibreuse et les zones hématiques.

Discussion

Les kystes mésentériques sont des tumeurs bénignes intra abdominales rares. Ils proviennent le plus souvent du mésentère de l'intestin grêle (principalement l'iléon : 60%) et du mésocolon (colon ascendant : 24%) [1]. Les kystes présents dans le mésentère du duodénum ont été rapporté dans très peu de cas. Ils peuvent se manifester à tout âge, avec un pic à la

cinquième décennie et une prédominance féminine comme c'est le cas décrit ici sauf pour l'âge ; en effet notre patiente a 17 ans. Le lymphangiome kystique est la seule exception. Il survient principalement au cours de la première décennie de la vie (jusqu'à 12 ans) avec une prédominance masculine [4].

A l'exception du mésothéliome kystique bénin, qui est fréquemment associé aux antécédents d'inflammation pelvienne ou de chirurgie et d'endométriose, les kystes mésentériques sont généralement dus à des anomalies du développement des vaisseaux lymphatiques mésentériques ou à leur rupture traumatique. Les kystes lymphatiques et mésothéliaux simples sont le plus souvent congénitaux [4].

De découverte souvent fortuite, leur incidence est en augmentation avec l'utilisation large de l'imagerie. Ils sont généralement asymptomatiques ou parfois ils se manifestent avec des symptômes non spécifiques [5]. La douleur, la distension abdominale et la découverte d'une masse abdominale sont les modes de révélation les plus fréquents [6]. D'autres modes de révélation ont été rapportés à type d'occlusion par compression ou fièvre témoignant d'une surinfection [7]. Notre patiente avait un kyste surinfecté et volumineux, comprimant l'estomac, le duodénum et la voie biliaire principale ce qui expliquait le caractère incoercible des vomissements ainsi que le syndrome de cholestase. Les douleurs sont rarement aiguées et sont dues à des hémorragies intra kystiques [8], comme le cas de notre patiente qui en plus avait présenté une hémorragie digestive haute dont l'endoscopie digestive haute n'avait pas retrouvé d'origine vu le siège stratégique du kyste (angle duodénojéjunal).

L'imagerie est fondamentale pour le diagnostic. L'échographie et la tomodensitométrie permettent de distinguer les caractéristiques solides et kystiques d'une masse abdominale. L'IRM est plus précise dans le diagnostic de l'origine du kyste que la tomodensitométrie. Chez notre malade, la TDM avait montré une volumineuse masse abdominale d'environ 2480 cc, à épicentre mésentérique, solido-kystique, aménageant des plages de nécroses et quelques bulles d'air, associé à un épaississement circonférentiel et irrégulier de la région antro-pylorique occupée par la masse, avec comme retentissement une dilatation des voies biliaires intra et extrahépatique. L'imagerie permet aussi d'éliminer certains diagnostics différentiels, tel une ascite, un kyste hépatique ou un kyste de l'ovaire [9, 10]. Comme chez notre patiente, la limite de l'imagerie réside dans la précision de l'origine et du type du kyste.

L'évolution sans traitement se fera vers l'aggravation et l'apparition des complications telles que, une occlusion digestive, une péritonite par perforation nécrotique, une fistulisation, un abcès. Dans 3% des cas, les kystes mésentériques peuvent dégénérer [11]. L'exérèse chirurgicale totale du kyste est la méthode de choix. Elle permet ainsi d'éviter la récidive, la survenue d'éventuelles complications et apporte un diagnostic histologique précis [12]. La voie d'abord utilisée chez notre patiente était la laparotomie, qui a permis après exploration, une kystectomie totale emportant une partie du duodénum et la partie proximale du jéjunum, suivie d'une anastomose duodénojéjunale termino-terminale.

Après l'exérèse d'un kyste mésentérique non compliquée le taux de mortalité et de morbidité est nul. Les complications augmentent dans les cas où le kyste s'est surinfecté ou a créé des adhérences nécessitant une chirurgie plus agressive avec des résections plus étendues, comme c'est le cas décrit ici. Chez notre patiente, l'exploration a retrouvé un kyste mésentérique faisant corps avec l'angle duodénojéjunal, surinfecté et nécrosé en partie, nécessitant une exérèse plus large emportant une partie du duodénum et du jéjunum et a causé son décès dans un tableau d'état de choc hémorragique en post opératoire précoce.

Conclusion

Les kystes mésentériques sont des lésions bénignes rares de l'abdomen. Lorsqu'ils sont asymptomatiques ou découverts précocement, leur exérèse complète, idéalement par laparoscopie, est associée à un excellent pronostic avec une morbidité et une

mortalité quasi nulles. En revanche, les formes compliquées (volumineuses, surinfectées, nécrosées ou avec adhérences massives) nécessitent souvent une résection digestive étendue et sont grevées d'un risque important de complications post-opératoires graves, voire fatales, comme dans le cas rapporté ici. Le décès de notre patiente, survenu à H24 dans un tableau de choc hémorragique, illustre parfaitement ce tournant pronostique défavorable en cas de présentation tardive et compliquée. Une prise en charge diagnostique et thérapeutique précoce reste donc essentielle pour conserver le pronostic habituellement favorable de cette pathologie.

Déclarations

Consentement éclairé : le consentement éclairé de la famille de la patiente a été obtenu pour la publication de cette observation et des images associées.

Contribution des auteurs : tous les auteurs ont lu et approuvé la version finale du manuscrit.

***Correspondance**

Abdoul-Mountalib ALPHA MAIKIBI

abdoulmountalib14@gmail.com

Disponible en ligne : 29 Décembre 2025

1 : Service d'hépato-gastroentérologie du Centre Hospitalier Universitaire Yalgado Ouédraogo, Ouagadougou, Burkina Faso

2 : Service d'hépato-gastroentérologie de l'Hôpital National de Niamey, Niamey, Niger

3 : FSS, Université Abdou MOUMOUNI de Niamey, Niger

4 : Service d'hépato-gastroentérologie du Centre Hospitalier Universitaire de Tengandogo, Ouagadougou, Burkina Faso

5 : UFR/SDS, Université Joseph KI-ZERBO, Ouagadougou, Burkina Faso

© Journal of African Clinical Cases and Reviews 2025

Conflit d'intérêt : Aucun

Références

[1] Ayas MF, Affas S, Hoilat GJ, Kassab I, Barawi M. A case of a mesenteric cyst mimicking a biloma. Gastroenterol Res. 2020;13(6):279-282. doi:10.14740/gr1336.

[2] Lee DL, Madhuvrata P, Reed MW, Balasubramanian SP. Chylous mesenteric cyst: a diagnostic dilemma. Asian J Surg. 2016;39(3):182-186. doi:10.1016/j.asjsur.2013.04.009.

[3] Bolívar-Rodríguez MA, Cazarez-Aguilar MA, Luna-Madrid EE, Morgan-Ortiz F. Infected jejunal mesenteric pseudocyst: a case report. Cir Cir. 2015;83(4):334-338.

[4] Dursun AS, Gokhan A, Volkan S, Osman S, Cigdem T, Osman ND. Laparoscopic enucleation of mesenteric cyst: a case report. Mt Sinai J Med. 2006;73(7):1019-1020.

[5] Iida T, Suenaga M, Takeuchi Y, Kobayashi T, Tobinaga J, Sakai M. Mesenteric pseudocyst of the sigmoid mesocolon. J Gastroenterol. 2003;38(1):81-85.

[6] Bishop PR, Nowicki MJ, Parker PH. Radiological case of the month: mesenteric cyst. Arch Pediatr Adolesc Med. 2001;155(11):1111-1112.

[7] Prabhakaran K, Patankar JZ, Loh DL, Ahamed Faiz Ali MA. Cystic lymphangioma of the mesentery causing intestinal obstruction. Singapore Med J. 2007;48(10):e265-e267.

[8] Gallagher PG, Kirks D, Wood BP. Mesenteric cyst with hemorrhage. Am J Dis Child. 1990;144(7):793-794.

[9] Aydinli B, Yildirgan MI, Kantarci M, Atamanalp SS, Basoglu M, Ozturk G, et al. Giant mesenteric cyst. Dig Dis Sci. 2006;51(8):1380-1382.

[10] Mihmanli I, Erdogan N, Kurugoglu S, Aksoy SH, Korman U. Radiological workup in mesenteric cysts: insight of a case report. Clin Imaging.

2001;25(1):47-49.

[11] Peterson EW. Adenocarcinoma in a cyst of the transverse mesocolon. Ann Surg. 1933;97(6):782-784.

[12] Carvalho NMN, Lopes Filho JA, Plens ICM, Camara VA, Teixeira CC, Figueiredo PHD, et al. Mesenteric cyst presenting with acute abdominal pain and bowel obstruction: case report and brief literature review. Ann Med Surg (Lond). 2020;58:134-137. doi:10.1016/j.amsu.2020.08.013.

Pour citer cet article :

A Alpha Maikibi, BM Abdou Djibo, AR Zongo, F Ousseini, LJE Ky, AR Kanazoé et al. Volumineux kyste mésentérique surinfecté du duodénum : à propos d'un cas. Jaccr Africa 2025; 9(4):371-376

https://doi.org/10.70065/2594.jaccrAfri.004L022912