Journal of african clinical cases and reviews / Journal africain des cas cliniques et revues

www.jaccrafrica.com ISSN 1859-5138 Open access

Article original

# Module Opale d'auto-enseignement sur les tumeurs vésicales : un outil pédagogique pour les résidents

Opale self-teaching module on bladder tumors: an educational tool for residents

I Boubacar*[1], IS Coulibaly[2], M Garba[3], H Salifou[4], M Ksentini[5], A Sosthene Ouedraogo[6], A Sanou Lamien[6], S Rammeh[5]

**Résumé**

Introduction : Lors de la formation du Diplôme d'Etude Spécialisée en Anatomie et Cytologie Pathologiques (ACP), les résidents doivent regarder plusieurs fois une lésion afin de la mémoriser. L'objectif de notre travail était de mettre en place un outil pédagogique numérique innovant, destiné aux résidents en ACP afin de faciliter l'apprentissage.

Méthodologie : Le travail comprend deux volets : le premier qui consistait à la collecte des lames, suivie de la prise des images de tous les cas jugés utiles pour l'étude. Nous avons ensuite rédigé un document sur les tumeurs vésicales illustrées par les images que nous avons prises. Un test d'auto-évaluation a été intégré dans notre document. Le deuxième volet comportait d'abord au téléchargement et à l'installation du logiciel Opale 3.6 sur un ordinateur. Ensuite l'importation du document rédigé dans l'application puis sa gravure sur un CD-ROM).

Résultat : Nous avons conçu un outil pédagogique comportant un cours théorique, des illustrations et des questionnaires pour s'auto-évaluer. Le cours théorique a décrit entre autres les facteurs de risque du cancer de la vessie, les types de prélèvement tout en détaillant la technique macroscopique de la cystectomie partielle et cystoprostatectomie. L'histologie normale de la vessie et les différents types histologiques des tumeurs vésicales selon la classification de l'OMS 2016 ont aussi été décrits. En ce qui concerne les illustrations il s'agit de 31 images histologiques qui ont été retenues regroupant 22 lésions différentes. Huit exercices au total ont été posés pour l'auto-évaluation.

Conclusion : Ce travail nous a permis de mettre en place une nouvelle méthode pédagogique profitable pour les résidents en ACP, mais peut concerner aussi d'autre spécialités comme la radiologie, la chirurgie, la pédiatrie…

Mots-clés : Opale, auto-enseignement, tumeurs vésicales, Niger.

**Abstract**

Introduction: During their training for the Diploma of Specialised Studies in Pathological Anatomy and Cytology (ACP), residents must examine a lesion

several times in order to memorise it. The aim of our work was to develop an innovative digital teaching tool for ACP residents to facilitate learning.
Methodology: The work consists of two parts: the first involved collecting slides, followed by taking images of all cases deemed useful for the study. We then wrote a document on bladder tumours illustrated by the images we took. A self-assessment test was included in our document. The second part involved first downloading and installing the Opale 3.6 Software on the computer. Then we imported the document into the application and burned it onto a CD-ROM.
Result: We designed an educational tool comprising a theoretical course, illustrations and self-assessment questionnaires. Among other things, the theoretical course described the risk factors for bladder cancer and the types of samples taken, detailing the macroscopic technique of partial cystectomy and cystoprostatectomy. The normal histology of the bladder and the different histological types of bladder tumours according to the 2016 WHO classification were also described. The illustrations consisted of 31 histological images representing 22 different lesions. A total of eight exercises were set for self-assessment.
Conclusion: This work has enabled us to implement a new teaching method that is beneficial for residents in ACP, but may also be relevant to other specialities such as radiology, surgery and paediatrics.
Keywords: Opale, self-teaching, bladder tumors, Niger.

## Introduction

A l'instar des autres spécialités médicales, la formation pour l'obtention du diplôme d'étude spécialisé (DES) en Anatomie et Cytologie Pathologiques (ACP) a connu, au cours des dernières années des réformes dans l'enseignement mais également une évolution des méthodes pédagogiques modifiant l'apprentissage de la spécialité. C'est ainsi qu'en France la maquette du DES en ACP a été modifiée en 2017 ramenant la durée de la formation de 4 à 5 ans, soit dix semestres [1]. Dans l'espace de l'Organisation Ouest Africaine de la Santé, la durée de la formation et de 4 ans soit 8 semestres et les différents outils pédagogiques utilisés sont les cours magistraux, les livres, les ressources internet et les séances de lecture de lames [2]. Ces 8 semestres ne permettent pas de voir toutes les lésions. L'objectif de notre travail et de contribuer à améliorer le niveau de connaissances des résidents en ACP sur le diagnostic des tumeurs vésicales, surtout dans ses formes rares en mettant à leur disposition un outil pédagogique numérique, innovant, accessible, et adapté à l'apprentissage pratique de l'Anatomie Pathologique.

## Méthodologie

L'Hôpital Charles Nicolle de Tunis nous a servi de cadre d'étude pour la réalisation de cet outil et le matériel d'étude était des lames des tumeurs vésicales. Le travail comportait deux volets : le premier qui consistait d'abord à la collecte des lames via la base des données des compte- rendu histologiques, puis la prise des images de tous les cas jugés intéressants pour l'étude et enfin la rédaction d'un document illustré par les images prises à cet effet. Le deuxième volet passe d'abord par le téléchargement et l'installation du logiciel Opale 3.6 sur un ordinateur voir fig 1.
Ensuite l'exportation du document rédigé dans ce logiciel qui doit forcément suivre les 6 différentes étapes qui consistent d'abord à créer un item Module et renseigner le titre du Module, les objectifs pédagogiques, une introduction, une conclusion puis sauvegarder. C'est après ces deux étapes qu'il faut élaborer le plan du module en créant des divisions, des activités et des grains. La quatrième étape consiste au remplissage du contenu rédactionnel du module et celui de l'item des références et la cinquième la création du ou des items de publication (support web, support papier, support Diaporama…) La sixième et dernière étape est la diffusion du document final soit par envoie électronique (courriel), soit par Learning Management System ou par stockage sur clé USB ou

sur Compact Disc Read-Only Memory (CD-ROM). La consultation de notre document qui a été stocké sur clé USB et CD-ROM se fait de la manière suivante. A l'ouverture, une page de garde s'affiche, sur cette page se trouve, en bas et droite, une flèche où s'est écrit commencer le module. En dehors de la page introductive et la dernière page, toutes les autres ont deux flèches permettant l'avancement ou le retour des pages. Toutes les pages affichent en haut et gauche le plan, ainsi pour consulter un sous chapitre il suffit d'un simple clic. Aussi pour zoomer une image il faut cliquer là-dessus. En ce qui concerne le test d'auto-évaluation, il contient des questions à choix multiples (QCM) et des questions à réponses ouvertes courtes (QROC). Pour répondre plusieurs tentatives sont possibles jusqu'à l'obtention de la bonne réponse qui s'affiche en vert.

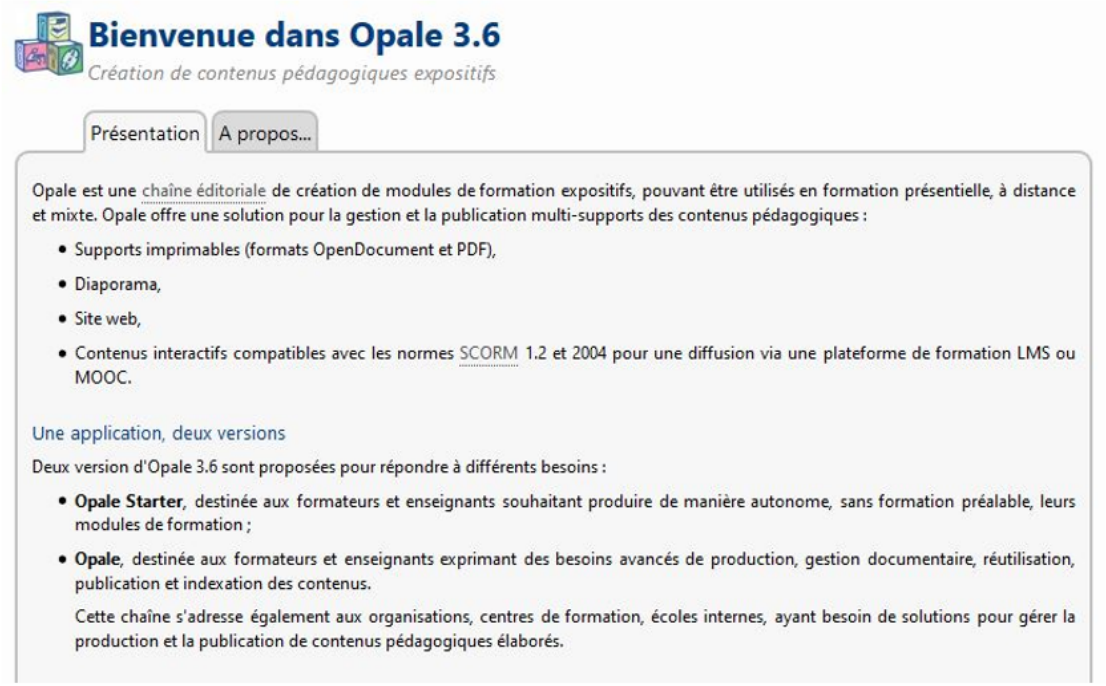


Fig : 1 logiciel Opale.

Figure 2 : page de garde

## Résultats

Nous avons conçu un outil pédagogique comportant 3 grandes parties distinctes : un cours théorique, des illustrations et des questionnaires pour s'auto-évaluer. Le cours théorique a décrit entre autres les facteurs de risque des cancers de la vessie, l'histologie normale de la vessie, les types de prélèvement tout en insistant sur l'examen macroscopique d'une cystectomie qui est l'ablation de la vessie en cas de cancer après biopsie. Il a aussi été développé dans cette partie les différents types histologiques des tumeurs vésicales selon la classification de l'OMS 2016. L'apport de l'immunohistochimie pour le diagnostic des tumeurs vésicales et les facteurs histopronostiques n'ont pas été omis dans ce document.

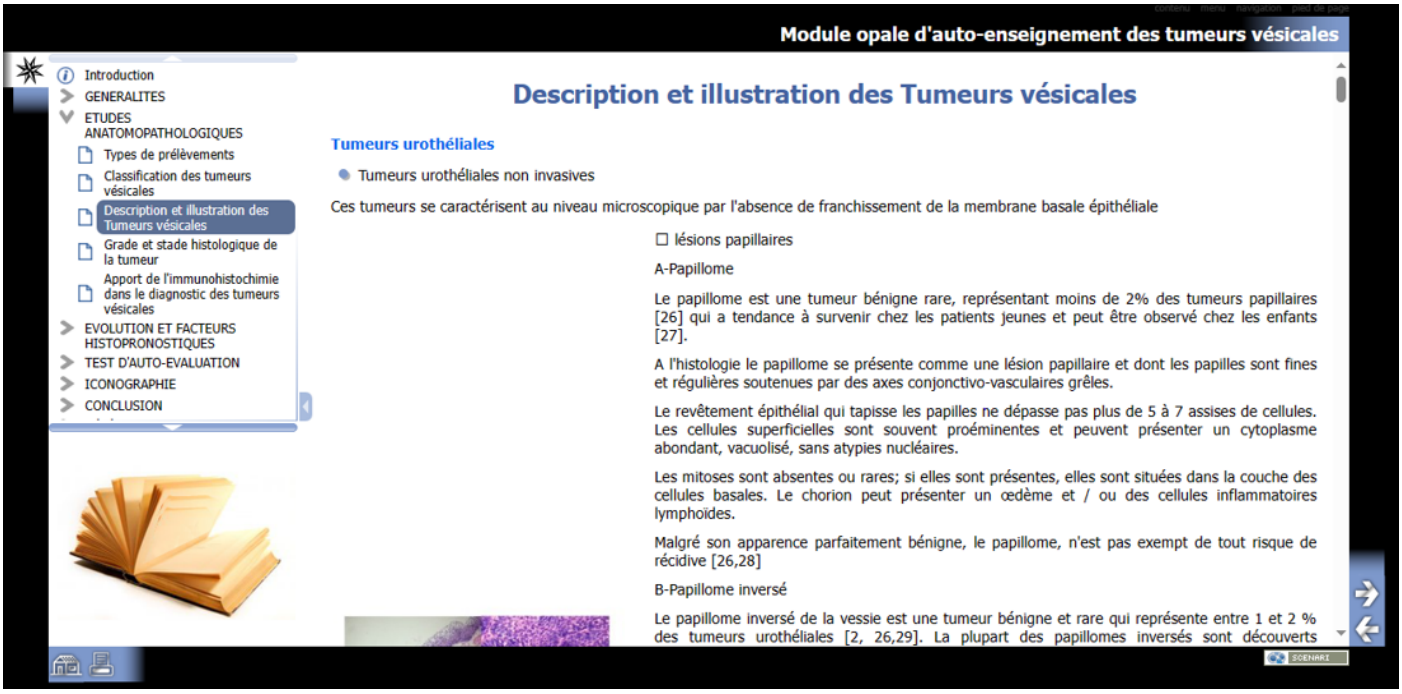


Figure 3 : description des tumeurs vésicales.

En ce qui concerne les illustrations 31 images histologiques (histologie standard et immunohistochimiques) ont été retenues regroupant 22 lésions histologiques différentes.

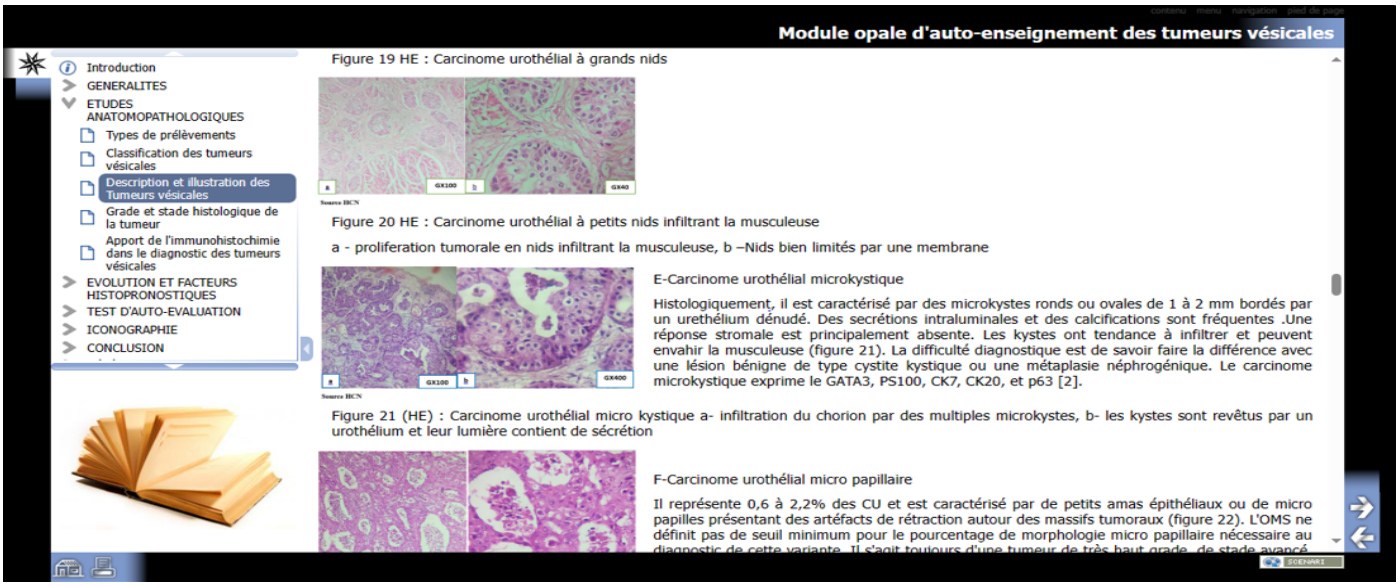


Figure 4 : illustrations des tumeurs vésicales.

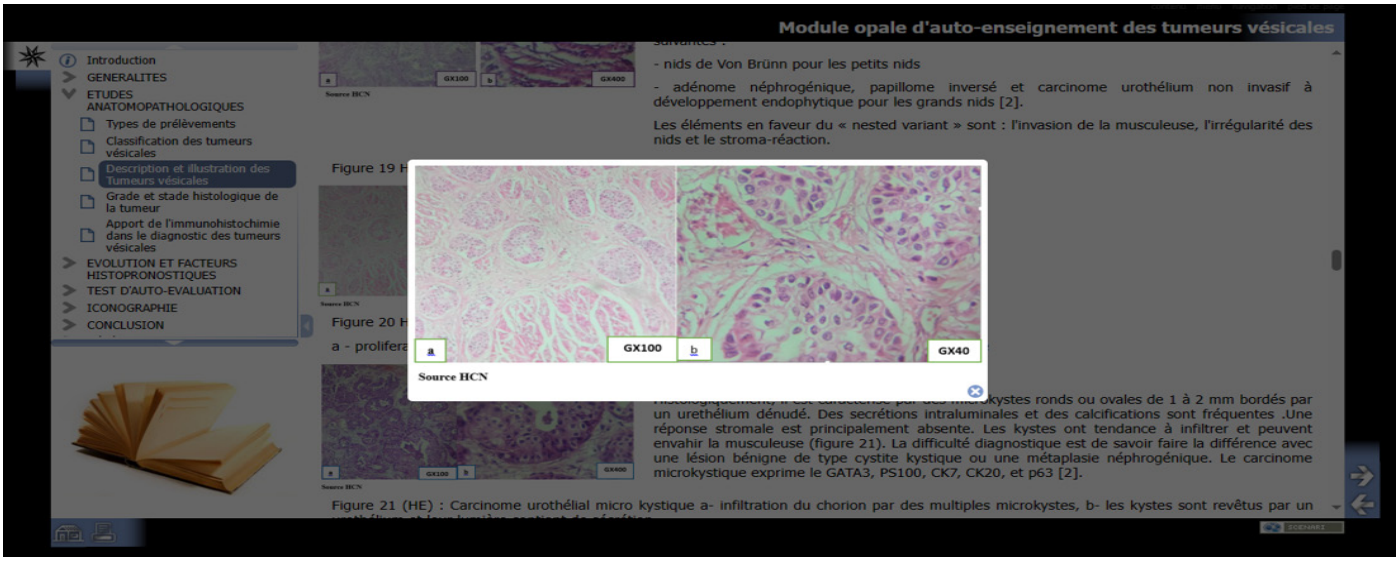


Figure 5 : agrandissement d'une image

Huit exercices au total ont été posés pour l'auto-évaluation.




Figure 6 : aperçu sur le texte d'auto-évaluation.

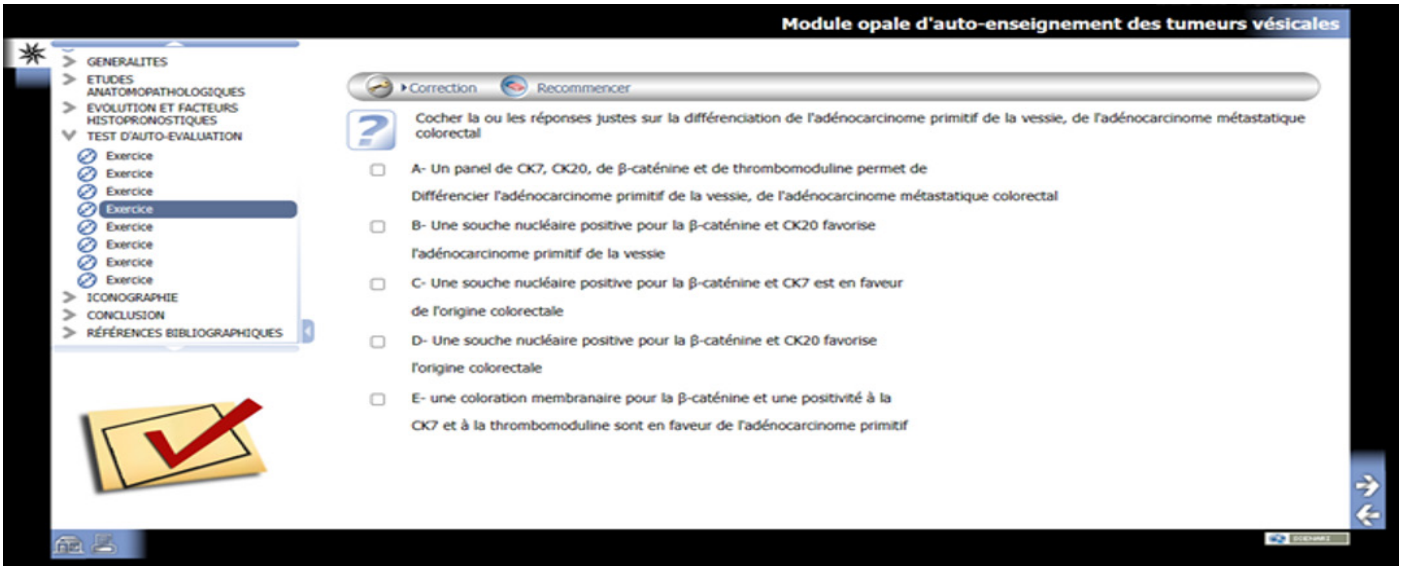


Figure 7 : questionnaire.

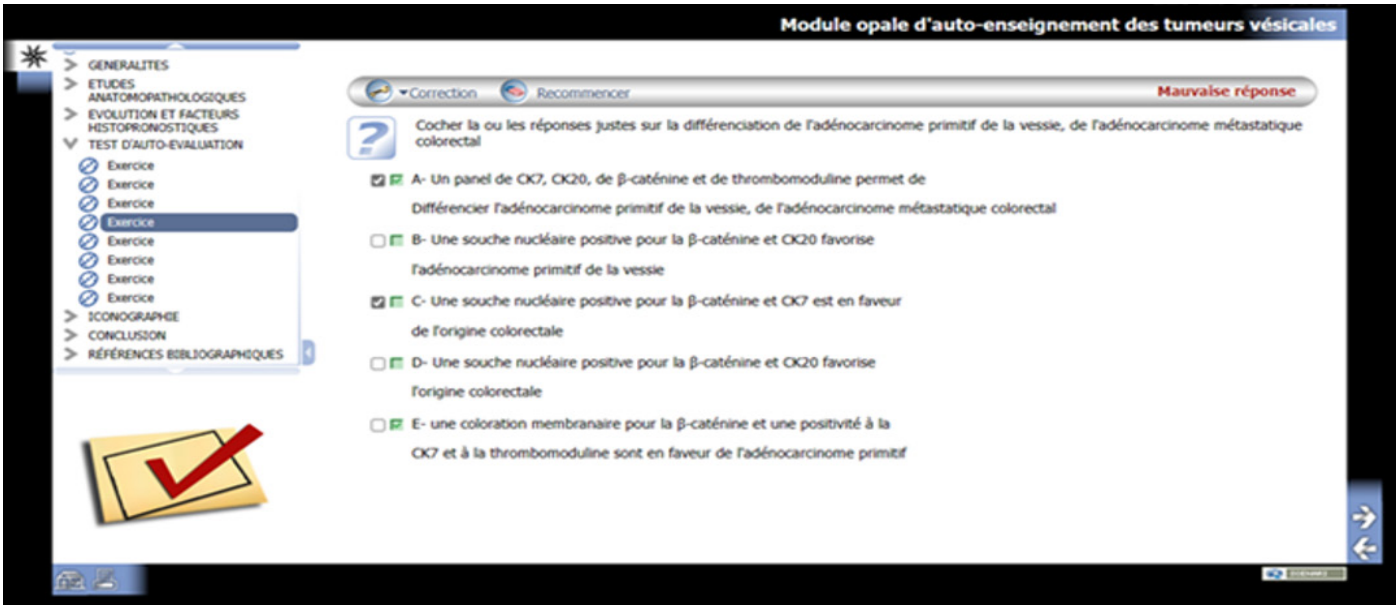


Figure 8 : mauvaise réponse.

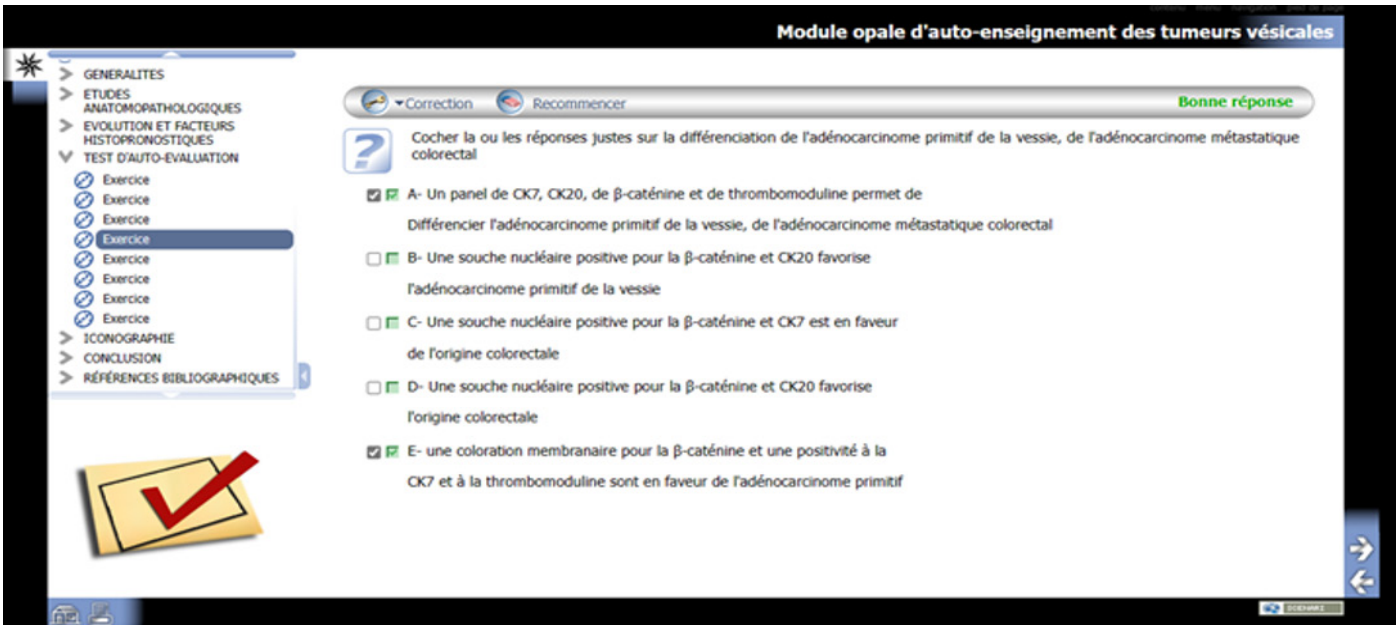


Figure 9 : bonne réponse.

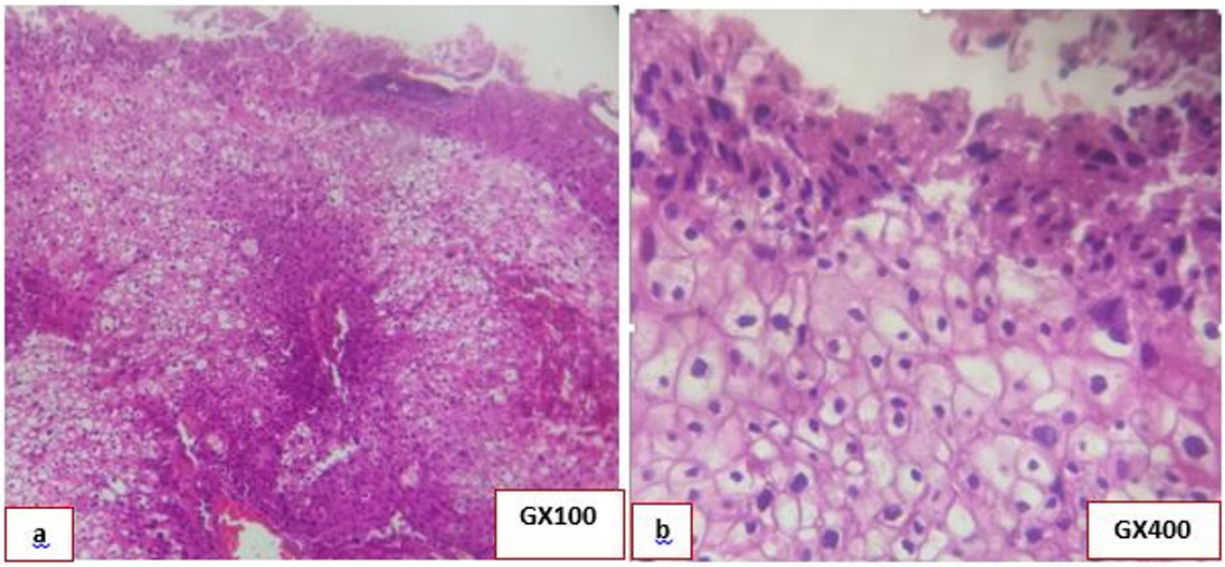


Figure 10 HE : carcinome urothélial à cellules claires a- Prolifération de cellules claires surmontée d'un revêtement urothélial b- Cellules tumorales ont des noyaux volumineux, hyperchromatiques et anisocaryotiques

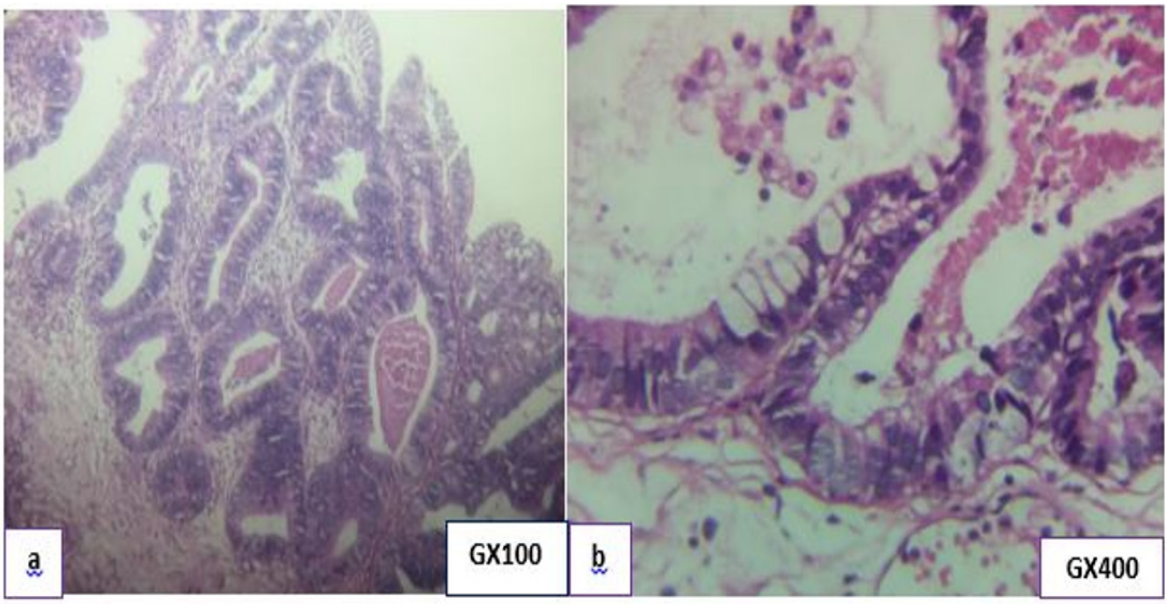


Figure 11 HE : Adénocarcinome primitif de type entérique de la vessie
a - Prolifération tumorale d'architecture glandulaire infiltrant le chorion ; b- Cellules tumorales sont cylindriques mucosécrétant muni d'un noyau atypique. La lumière glandulaire renferme de sécrétion éosinophile.

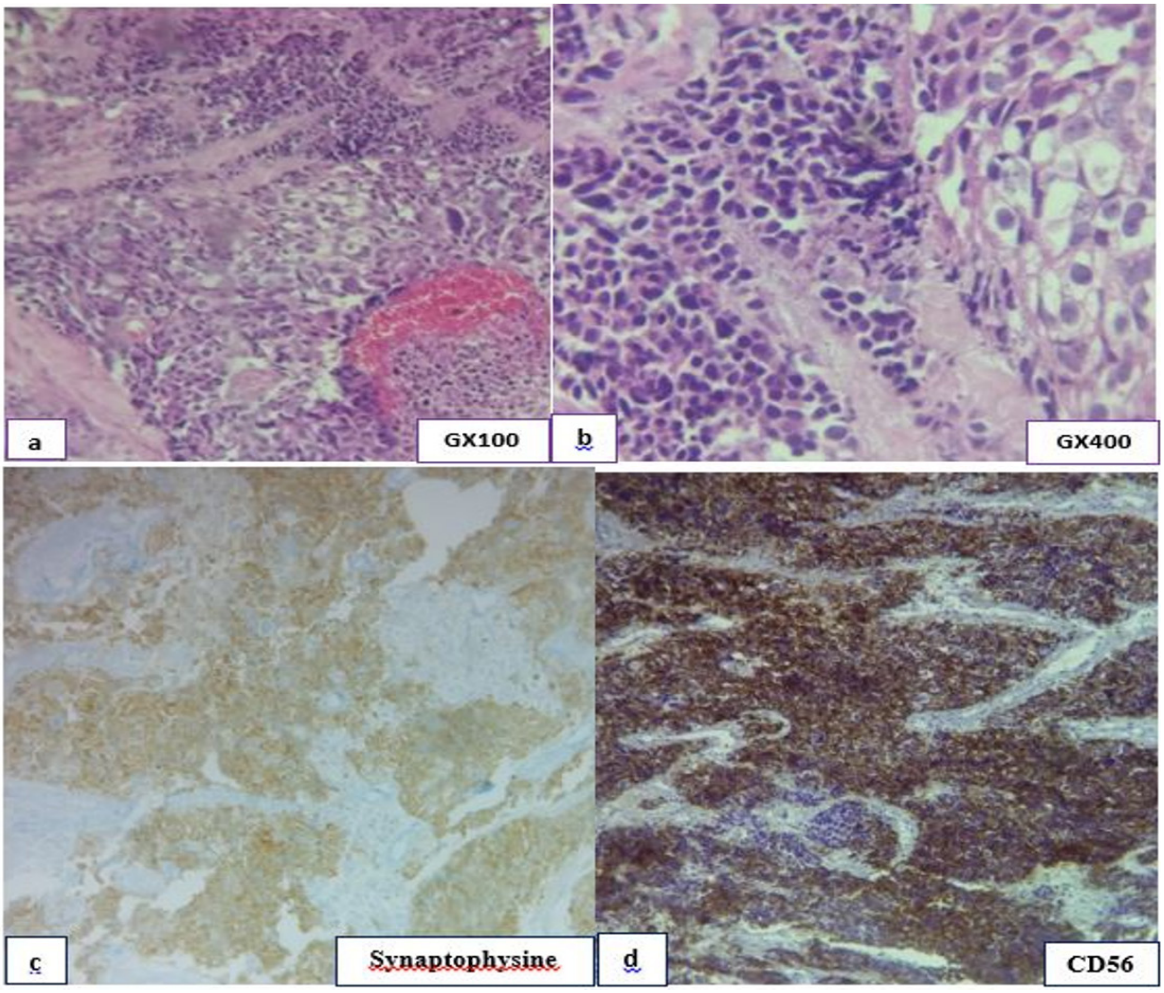


Figure 12 : Carcinome neuroendocrine à petites cellule de la vessie
**a et b (HE)** : prolifération tumorale faite de cellules urothéliales associées à des petites cellules. On note des foyers de nécrose. **c - (IHC)** Synaptophysine marquage positif pour les petites cellules
**d- (IHC)** CD56 marquage positif pour les petites cellules.
NB : Le CD 20 était négatif et la Cytokeratine a marqué les cellules urothelialiales

## Discussion

L'auto-enseignement ou l'autoformation est une formation sans professeur, qui est possible grâce à des logiciels spécialisés [3]. Les recherches sur l'autoformation se sont d'abord développées aux Etats-Unis et au Canada depuis les années 1970. En France, le terme d'autoformation est apparu en 1971, avec l'inscription dans la loi de l'obligation des entreprises à prendre en charge la formation continue de leurs salariés. C'est à partir des années 1990 que l'autoformation est devenue un champ de recherche universitaire [4-5]. Ainsi dans la littérature, on trouve de nombreuses thèses de doctorat en médecine et des articles qui sont rédigés sous forme de Kit d'autoformation. On peut citer : le kit d'auto-enseignement en traumatologie maxillo faciale à propos de 30 cas ; le CD d'autoformation avec corrélation radio-clinico-pathologique des métastases thoraciques d'un primitif indéterminé ; le Kit d'auto enseignement pour la prise en charge des calcifications mammaires… [6-8]. Le Kit d'auto-enseignement peut être une collection d'images radiologiques comme pour Kohler en 2006 en Suisse [9] ; un ensemble d'images anatomopathologiques comme pour ce présent article et pour Fatima [7]. Aujourd'hui, les méthodes d'enseignement évoluent du fait de la société numérique moderne. En effet, on observe une utilisation croissante d'outils pédagogiques regroupés sous le terme de Technologie de l'Information et de la Communication pour l'Enseignement (TIC). L'auto enseignement a montré son importance en 2020 où les cours en salle étaient pratiquement impossibles du fait de la pandémie mondiale liée au virus SARS-Cov2 ; ces cours se faisaient en ligne. En Tunisie de nombreux kits d'autoformation sont conçus sous forme de CD-ROM interactif et mis à la disposition des étudiants pour améliorer leur niveau de connaissance sur une pathologie bien précise le Kit d'auto-enseignement pour la prise en charge des calcifications mammaires [8] et le kit d'auto-enseignement sur la pathologie orbitaire de l'enfant en IRM [9]. Nous avons beaucoup apprécié cette méthode que nous voulons la vulgariser à travers sa publication. Le choix de la pathologie a porté sur les tumeurs vésicales du fait de leur grande diversité lésionnelle dont la majorité est extrêmement rare en Afrique de l'Ouest. Cependant la conception d'un kit d'auto-enseignement sur CD-ROM est une tâche longue et complexe. Elle doit nécessairement utiliser un logiciel multimédia comme Flash, utilisé par Leila en 2014 (Maroc) [10] ou Opale, utilisé par Hertzog en 2016 (France) [11]. Pour notre cas, nous nous sommes servis d'Opale (Open Académic Learning) qui est un modèle documentaire de Scenari (Système de conception de Chaînes Editoriales pour des contenus Numériques, Adaptables, Réutilisables et Interactifs). Opale est donc le modèle spécifique Parmi les modèles documentaires fondés sur Scenari pour la construction de contenus pédagogiques [12]. C'est un logiciel de production de documents pédagogiques (comme le nôtre) structurés qui pourront être diffusés sur plusieurs supports de publication : support papier imprimable ; diaporama pour la projection ; site web (HTML) consultable directement sur Internet ou sur CD-ROM et module web compatible avec les normes SCORM 1.2 et 2004 pour une diffusion via une plateforme de formation (LMS) [11]. Pour ce présent document, la diffusion par site web HTML a été optée. Il est consultable sur CDROM ou sur clé USB. Opale présente plusieurs avantages pour la conception d'un kit d'autoformation : la possibilité d'intégrer des ressources externes comme une vidéo ; Pour notre kit l'examen macroscopique de la Cystoprostatectomie (ablation chirurgicale de la vessie et de la prostate chez l'homme ; examen complexe pour les résidents) peut être filmé et intégré dans le module ; la réalisation d'exercices ( question à choix unique et question à choix multiple avec affichage de solution et feedback ). Ces exercices permettent au lecteur de s'autoévaluer, c'est à dire de tester les connaissances acquises préalablement. C'est une technique qui facilite la mémorisation du contenu. Un autre avantage d'Opale, il est libre et gratuit, téléchargeable sur un ordinateur. La réalisation d'un module ne nécessite pas beaucoup de compétence en informatique car possible même en suivant le tutorial. Cependant sa diffusion par voie

électronique ou par Learning Management System requiert de compétence en informatique. Nous n'avons pas trouvé un informaticien disponible, c'est pourquoi il nous avons choisi le stockage sur clé USB et sur CD-ROM. Ce Module sur les tumeurs vésicales est un travail préliminaire, il doit être qui doit être évalué auprès des apprenants mais n'a pas été le cas pour des raisons pratiques. En perspective nous comptons faire d'autres sur les tumeurs mammaires et gynécologiques, les évaluer et les diffuser sur un site web.

## Conclusion

Le module opale ou kit d'auto-enseignement est une méthode d'apprentissage en médecine et qui est beaucoup utilisé en Europe et au Maghreb. Elle peut concerner plusieurs spécialités médicales comme la radiologie, la chirurgie, la pédiatrie, l'anatomie pathologie…Son introduction dans l'enseignement supérieur Ouest-africain est une originalité et serait un grand apport pour les apprenants du fait de la raréfaction des ressources numériques.

---

***Correspondance**

Idrissa Boubacar

idrissaboub@ gmail.com

**Disponible en ligne** : 29 Décembre 2025

1 : Laboratoire d'anatomie et cytologie pathologiques de l'Hôpital National de Niamey, Niger
2 : Faculté des Sciences de la Santé, Université Andre Salifou de Maradi, Niger.
3 : Faculté des Sciences de la Santé, Université Abdou Moumouni de Niamey, Niger
4 : Laboratoire d'anatomie et cytologie pathologiques de l'Hôpital Général de Référence de Niamey, Niger
5 : Laboratoire d'anatomie et cytologie pathologiques de l'Hôpital Charles Nicolle de Tunis, Tunisie
6 : UFR/SDS : Université Joseph Ki-Zerbo, Ouagadougou, Burkina Fasso

© Journal of African Clinical Cases and Reviews 2025

**Conflit d'intérêt :** Aucun

## Références

[1] République française. Arrêté du 27 novembre 2017 relatif à la formation des diplômes d'études spécialisées. J Off Rep Fr. 20 déc 2017;Texte 49 sur 126:90–4. Disponible sur: https://isp-paris.org/r3c/docs/arrete3.pdf (consulté le 03 sept 2025).

[2] Organisation Ouest Africaine de la Santé (OOAS), CAMES. Curricula harmonisés des diplômes d'études spécialisées (DES) dans les sciences médicales. Tome I. p. 7–15.

[3] Ouellet F, Pelletier J. L'autoformation d'enseignants novices, expérimentés et déserteurs comme pistes d'amélioration de la formation universitaire. Can J Educ. 2010;32(4):797–816.

[4] Philippe C. L'autoformation dans la formation professionnelle. Compte rendu. Rev Fr Pedagog. 1993;102:111–2.

[5] Pineau G. Produire sa vie: autoformation et autobiographie. Rev Fr Pedagog. 1985;71:76–8. Disponible sur: www.persee.fr/doc/rfp_0556-7807_1985_num_71_1_2361_t1_0076_0000_1

[6] Soufiane H. Kit d'auto-enseignement en traumatologie maxillo-faciale: à propos de 30 cas [thèse]. Marrakech: Faculté de médecine et de pharmacie; 2012. 151 p. Disponible sur: https://wd.fmpm.uca.ma/biblio/theses/annee-htm/FT/2012/these64-12.pdf

[7] Fatima B. CD d'autoformation avec corrélation radio-clinico-pathologique des métastases thoraciques d'un primitif indéterminé [thèse]. Marrakech: Faculté de médecine et de pharmacie; 2016. 166 p. Disponible sur: https://wd.fmpm.uca.ma/biblio/theses/annee-htm/FT/2016/

these124-16.pdf

[8] Bigot J, Chaveron C, Bachelle F, Taieb S, Recourt N, Bercez H, et al. Kit d'auto-enseignement pour la prise en charge des calcifications mammaires. J Radiol. 2008. doi:10.1016/S0221-0363(08)77125.

[9] Kchaou I, Douira W, Bhouri L, Louati H, Sayed M, Aloui N, et al. Kit d'auto-enseignement sur la pathologie orbitaire de l'enfant en IRM. J Radiol. 2006;87(10):1546.

[10] Leila B. Kit d'autoformation en radioprotection destiné aux médecins du travail [thèse]. Rabat: Faculté de médecine; 2014. 194 p. Disponible sur: https://toubkal.imist.ma/bitstream/handle/123456789/27049/M0182014.pdf

[11] Hertzog A. Méthodologie de conception d'un cours sous le module Opale: exemple du fentanyl et des douleurs paroxystiques cancéreuses [thèse]. Poitiers: Université de Poitiers; 2016. 70 p.

[12] Cohen A. Manuel d'utilisation de Scenari-Opale pour un cours de statistique. Disponible sur: https://www.itse.be/itse2016/wp-content/uploads/2016/04/manuel_opale3.3_cours_statistique_cohen.pdf

**Pour citer cet article :**

I Boubacar, IS Coulibaly, M Garba, H Salifou, M Ksentini, A Sosthene Ouedraogo et al. Module Opale d'auto-enseignement sur les tumeurs vésicales : un outil pédagogique pour les résidents. Jaccr Africa 2025; 9(4):405-414

**https://doi.org/10.70065/2594.jaccrAfri.009L022912**