Journal of african clinical cases and reviews / Journal africain des cas cliniques et revues

www.jaccrafrica.com ISSN 1859-5138 Open access

Cas clinique

Gynécomastie facteur trompeur dans la survenue de cancer du sein chez un homme de 82 ans, à propos d'un cas en gériatrie au CHU d'Angré (Abidjan, Côte d'Ivoire)

Gynecomastia as a misleading factor in the occurrence of breast cancer in an 82-year-old man: a case report in geriatrics at the Angré University Hospital (Abidjan, Côte d'Ivoire)

A Bamba-Traore*[1], UV Acko[1], YG Lobah[1], DM Kpata[1], GR Kouame[2], AW Toure[3], KL Gboko[4], SN Bamba[1], Y Binan[1]

Résumé

Introduction : La gynécomastie est le plus souvent physiologique chez le sujet âgé, lorsqu'elle devient douloureuse, elle doit faire craindre une néoplasie. Peu d'études ont été réalisées sur la survenue de cancer sur gynécomastie d'où notre étude qui avait pour objectif de rapporter un cas de cancer du sein sur gynécomastie chez un sujet âgé.

Cas clinique : Il s'agissait du cas de Mr X A patient âgé de 82 ans vu au service de gériatrie du CHU de Angré. Il était hypertendu traité par Aldactone avec un antécédent personnel chirurgical d'ablation de tumeur au sein gauche (histologie de la pièce opératoire non réalisée) à l'âge de 23 ans, et familial de cancer du sein (sœur et cousine). Il aurait présenté une gynécomastie bilatérale après administration de l'Aldactone. L'évolution fut marquée 01 an plus tard par l'apparition d'une douleur et d'une modification du sein droit (mamelon rétracté, un aspect en peau d'orange). La biopsie couplée à l'étude histologique à mis en évidence un carcinome canalaire infiltrant de type non spécifique du sein droit sur gynécomastie.

Conclusion : Notre cas rare de cancer mammaire survenant sur gynecomastie chez sujet âgé sous Aldactone a fait errer le diagnostic. Toute anomalie du sein (gynécomastie, modification cutanée, apparition de nodule) même sans douleur chez un sujet âgé devrait faire l'objet une exploration minutieuse.

Mots-clés : Cancer, gynécomastie, gériatrie, Angré.

Abstract

Introduction: Gynecomastia is most often physiological in the elderly, when it becomes painful, it should raise fears of neoplasia. Few studies have been carried out on the occurrence of cancer on gynecomastia, hence our study, which aimed to report a case of breast cancer on gynecomastia in an elderly subject.

Clinical case: This was the case of Mr. X A, an 82-year-old patient seen in the geriatrics department of the Angré University Hospital. He was hypertensive treated with Aldactone with a personal history of

surgery of tumor removal in the left breast (histology of the surgical specimen not performed) at the age of 23, and familial breast cancer (sister and cousin). He reportedly presented with bilateral gynecomastia after administration of Aldactone. The evolution was marked 01 year later by the appearance of pain and a change in the right breast (retracted nipple, an orange peel appearance). The biopsy coupled with the histological study revealed a non-specific infiltrating ductal carcinoma of the right breast on gynecomastia. Conclusion: Our rare case of breast cancer occurring on gynecomastia in elderly subjects on Aldactone led to the misdiagnosis. Any abnormality of the breast (gynecomastia, skin changes, appearance of nodules), even without pain in an elderly subject, should be carefully explored.
Keywords: Cancer, gynecomastia, geriatrics, Angre.

Introduction

Le cancer du sein est une prolifération anormale des cellules mammaires. Il occupe la première place des cancers chez la femme par contre chez l'homme il est très rare et méconnu, son diagnostic est généralement fait tardivement compliquant ainsi sa prise en charge avec un pronostic sombre [1,2]. En occident et aux USA il représente 0,6 % de tous les cancers mammaires et moins de 1 % des cancers survenant chez l'homme [3]. Au Mali, de 2007 à 2021, huit cas de cancer du sein chez l'homme (04 patients âgés) ont été diagnostiqué [4]. En côte d'ivoire, plus précisément à Bouake une étude réalisée de 2023 à 2024 sur le cancer du sein avait retrouvé que 8 cas chez l'homme contre 160 cas chez la femme soit 4,76% [5]. La gynécomastie, histoire familiale de cancer du sein sont des facteurs incriminés dans la survenue de cancer du sein chez l'homme [2,6].Les diurétiques (spironolactones) peuvent être responsables de la survenue d'une gynécomastie [7]. Le type histologique du cancer le plus fréquent est le carcinome infiltrant de type non spécifique avec le sous type luminal B [8-10]. La découverte d'un nodule au sein chez un homme comparée à une femme ne suscite pas la même inquiétude. Lorsque ce nodule survient chez un homme présentant une gynécomastie, son diagnostic sera encore plus difficile.

Cet article nous rapporte un cas de cancer mammaire associé à une gynécomastie suite à une prise de spironolactone chez une personne âgée et fait parallèlement une revue de littérature.

Cas clinique

Il s'agissait d'un patient âgé de 82 ans, vu au service de gériatrie du CHU de Angré (Abidjan), patient indépendant autonome sans troubles neurocognitif ni neurosensoriel ayant un antécédent personnel de tumorectomie du sein gauche à l'âge de 23 ans (histologie de la pièce opératoire non réalisée) et un antécédent familial de cancer du sein (sœur et cousine). Il était hypertendu sous Aldactone et aurait présenté une gynécomastie bilatérale non douloureuse quelque temps après l'administration de l'Aldactone ce qui ne l'a pas inquiété donc n'aurait pas consulté. L'évolution aurait été marquée 01 an plus tard par l'apparition d'une douleur et d'une modification du sein droit. C'est devant la douleur qu'il décida de consulter. L'examen physique avait mis en évidence un patient avec un score OMS à 3, des constantes hémodynamiques stables. L'examen du sein droit avait mis en évidence à l'inspection un mamelon rétracté et ombiliqué avec un aspect en peau d'orange sans écoulement mammaire, la palpation avait retrouvé un nodule d'environ 5 cm de diamètre, dur, mobile par rapport au plan profond et sensible (figure 1).

L'examen du sein controlatéral (figure 2) et celui des autres appareils étaient revenus sans particularité

Une mammographie couplée à l'échographie du sein droit avait été réalisée (figure 3)

La biopsie couplée à l'étude histologique et l'immunohistochimie ont mis en évidence un carcinome infiltrant de type non spécifique du sein droit de score SBR modifié par Ellis et Elston = 6, soit un grade II de Nottingham, RO+(96%), RP-, HER2-

et KI67(1%). Le bilan d'extension notamment le scanner thoraco-abdomino-pelvien et la scintigraphie osseuse réalisés n'ont pas mis en évidence de lésions secondaire et le bilan hormonal (FSH, testostérone, œstrogène) étaient normal. Le marqueur CA15-3 était 24,40 UI/ml. Le patient était classé T2 N0 M0. L'oncodage G8 était de 14, le patient a donc bénéficié d'une évaluation gériatrique standardisée concluant a la mise en place d'un traitement standard de cancer du sein.

Figure 1 : Homme âgé de 82 ans, présentant une modification du sein droit avec un aspect en peau d'orange.

Figure 2 : Sein gauche normal

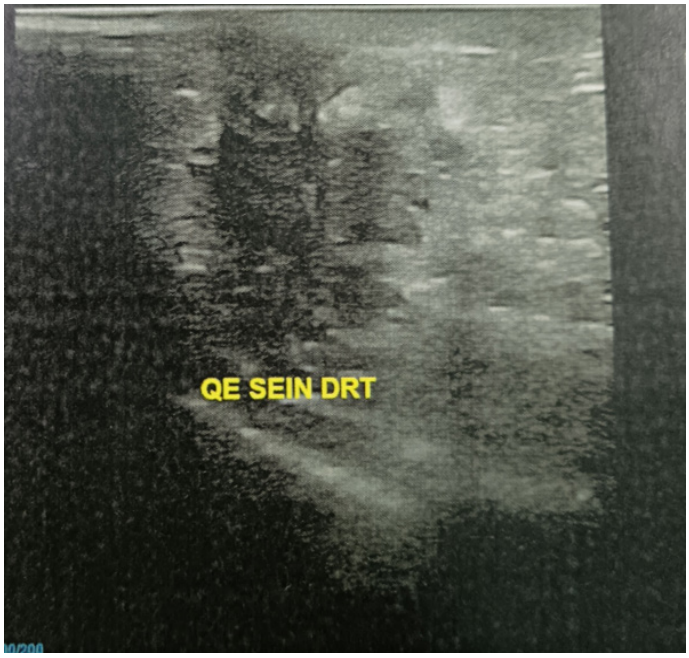

Figure 3 : Aspect échographique d'un nodule malin sein droit

Discussion

La gynécomastie définit par une augmentation de la glande mammaire de l'homme est fréquemment rencontrée chez l'homme environ 85% [11]. Ses étiologies sont multiples et variées. La cause iatrogène notamment la prise de Spironolactone (Aldactone) en est une [7,11]. Dans notre cas, il y avait une notion de prise d'Aldactone qui pourrait expliquer la survenue de gynécomastie. Cependant, le cancer du sein du sujet de sexe masculin âgé est une pathologie rare et méconnue. Il représente seulement 0,6 % de tous les cancers dans les pays occidentaux [1-3]. Plusieurs études ont retrouvé cette rareté, Touré et al dans leur étude retrouvait une fréquence de 5%, Keita et al de 2007 à 2021 (14 ans) ont retrouvé que 8 cas de cancer du sein chez l'homme quant à Hammami seulement 6 cas de cancer du sein chez l'homme contre 200 chez la femme [5,4,13]. L'âge, les antécédents personnels et familiaux de cancer du sein, la gynécomastie sont des facteurs de risques de cancer du sein chez l'homme. L'âge moyen de survenue du cancer du sein chez l'homme se situe vers la soixantaine. Dans l'étude de Toure et al la moyenne d'âge était de 71 ans avec des extrêmes de 52-85 ans [5]. Dans notre cas en plus

de l'âge avancé du patient (82 ans), il avait présenté une gynécomastie, un antécédent personnel de masse mammaire au sein controlatéral ayant bénéficié d'une exérèse sans histologie de la pièce, un antécédent familial de cancer de sein chez la sœur et chez la cousine. Tous ces arguments représentaient un haut risque de survenue de cancer du sein chez notre patient. L'association cancer du sein et gynécomastie a été rapportée chez un patient âgé de 55 ans par EL Alami et al [11]. Mariem et al dans leur étude sur le cancer du sein chez l'homme ont retrouvé un antécédent de cancer familial du sein dans 15%, ainsi qu'une association du cancer du sein et de gynécomastie dans 7,5% [15]. Cependant il était difficile de savoir si la gynécomastie était le précurseur du cancer ou si l'association était fortuite [12]. Le sein gauche était plus atteint chez certains auteurs [4 ,5,11,14] dans notre cas le cancer était localisé au sein droit, Katano et Hammani retrouvaient comme siège dominant le sein droit [13,14]. Le délai moyen entre l'apparition des premiers symptômes et la consultation chez notre patient était de 12 mois. Ce fut le cas rapporté par Meriem et al, Keïta et al [4,15]. Dans la littérature le type histologique le plus fréquent était le carcinome infiltrant de type non spécifique [9,10], comme celui de notre cas. La plupart des patients sont traités par une mastectomie radicale modifiée, associée à une chirurgie exploratrice du creux axillaire [16]. Le pronostic du cancer de l'homme sur gynécomastie est sombre du fait du diagnostic qui est fait à un stade tardif. Ce phénomène pourrait être aussi expliqué par le manque de dépistage du cancer du sein chez l'homme [11].

En définitive, notre cas clinique avait permis de mettre en exergue les difficultés rencontrées dans la prise en charge d'une gynecomastie chez sujet âgé sous Aldactone, révélatrice après errance d'un cancer du sein. Toute anomalie du sein (gynécomastie, modification cutanée, apparition de nodule) même sans douleur chez un sujet âgé devrait faire l'objet une exploration minutieuse et de surveillance régulière.

Conclusion

Il s'agit d'une association rare, très peu décrite dans la littérature ou la iatrogénie a été trompeuse et a retardée le diagnostic. Toute modification mammaire qu'il s'agisse d'une gynécomastie, un trouble cutanée en regard de la peau du sein ou même d'un constat d'un nodule avec ou sans douleur chez l'homme âgé doit être explorée et surveillée.

***Correspondance**

BAMBA AICHATA Epse Traoré

aichatabamba3110@gmail.com

Disponible en ligne : 29 Novembre 2025

1 : Gériatrie, Université Félix Houphouët Boigny (UFHB)
2 : Université Alassane Ouattara (UAO)
3 : Service de Médecine Interne et Gériatrie, CHU de Angré
4 : Service de Médecine Interne, CHU de Bouake

© Journal of African Clinical Cases and Reviews 2025

Conflit d'intérêt : Aucun

Références

[1] World Health Organization. Cancer [Internet]. [cité 2021 Sept 29]. Disponible sur: https://www.who.int/fr/news-room/fact-sheets/detail/cancer

[2] Institut National du Cancer. Cancer du sein chez l'homme [Internet]. [cité 2021 Sept 29]. Disponible sur: https://www.e-cancer.fr/Patients-et-proches/Les-cancers/Cancer-du-sein/Cancer-du-sein-chez-l-homme

[3] Bourhafour M, Belbaraka R, Souadka A, M'rabti H, Tijami F, Errihani H. Cancer du sein masculin: à propos de 127 cas dans une institution marocaine.

BMC Res Notes. 2011;4:219.

[4] Keïta M, Coulibaly B, Sissoko T, Maïga R, Guindo F, Sanogo MN, et al. Profils histo-moléculaires de 8 cancers du sein masculin au Mali. Mali Méd. 2024;39(52):58-61.

[5] Touré YL, Traoré-Kouassi AD, Odo BA, Traoré K, Madiou MK, Koffi MS, et al. Les cancers du sein à Bouaké: profil épidémiologique et anatomopathologique. Health Sci. 2024;25(11):39-44.

[6] World Health Organization. Cancer du sein [Internet]. [cité 2025 Avr 25]. Disponible sur: https://www.who.int/fr/newsroom/fact-sheets/detail/breastcanc

[7] Coudert P. Les traitements médicamenteux de l'insuffisance cardiaque. Actual Pharm. 2024;63(3):23-6.

[8] Laabadi K, Jayi S, Alaoui FF, Bouguern H, Chaara H, Melhouf MA, et al. Cancer du sein de l'homme: à propos de 6 cas. Pan Afr Med J. 2013;16:70.

[9] Tchin D, Mazamaesso T, Toukilnan D, Panakinao S, Ayi Kossi A, Bidamin N'T, et al. Male breast cancer in Togo: imaging and clinicopathological findings. 2020:1-6.

[10] Luyeye GMv, Katapala FM, Matinungina AK, Arung KW. Le cancer du sein diagnostiqué chez l'homme à Kinshasa: à propos de 4 cas. Rev Med Santé Publique. 2021;4(1):30-4.

[11] El Alami Y, Benamr A, Mouslik R. Gynécomastie et cancer du sein chez l'homme. Méd Maghreb. 2013;208:19-22.

[12] Beyrouti MI, Beyrouti R, Beyrouti R, Amar MB, Affes N, Frikha F, et al. Cancer du sein chez l'homme. Presse Med. 2007;36(12):1919-24.

[13] Hamani I, Hamadou I, Boubacar I, Issa OBS, Hama AN, Yadji GL, et al. Caractéristiques cliniques et cytologiques dans des cas de tumeurs du sein: à propos de 200 cas à Niamey. J Soc Biol Clin Bénin. 2024;47:79-85.

[14] Katano K, Yoshimitsu Y, Kyuno T, Haba Y, Maeda T, Kitamura S. Temporary spontaneous regression of male breast cancer: a case report. 2020;6(311):1-7.

[15] Elbachiri M, Safini F, Bouchbika Z, Benchekroun N, Jouhadi H, Tawfiq N, et al. Cancer du sein chez l'homme: à propos de 40 cas et revue de la littérature. Pan Afr Med J. 2017;28:287. doi: 10.11604/pamj.2017.28.287.13527.

[16] Bourra K, Cherkab L, Bensaida L, El Mazouz S, Gharib N, Abassi, et al. Prise en charge des gynécomasties. Maroc Méd. 2012;34(4):261-6.

Pour citer cet article :

A Bamba-Traore, UV Acko, YG Lobah, DM Kpata, GR Kouame, AW Toure et al. Gynécomastie facteur trompeur dans la survenue de cancer du sein chez un homme de 82 ans, à propos d'un cas en gériatrie au CHU d'Angré (Abidjan, Côte d'Ivoire). Jaccr Africa 2025; 9(4):217-221

https://doi.org/10.70065/2594.jaccrAfri.010L012911