Journal of african clinical cases and reviews / Journal africain des cas cliniques et revues

www.jaccrafrica.com ISSN 1859-5138 Open access

Série de cas

Découverte de la maladie de Fahr révélée par des céphalées : à propos de quatre observations cliniques au CHU la renaissance de N'Djamena

Diagnosis of Fahr's disease revealed by headache: a report of four clinical cases at la renaissance university hospital in N'Djamena

C Madjirabe Ngarndiguina*[1], N Ndoh Ngrabe[1], O Mahamat Alkher[1], F Sakadi[2], D Doufene[3], ZA Adoum Hamad[2], C Melom N[3], D Naliri[2], A Balamno[4]

Résumé

Introduction : La maladie de Fahr ou calcification cérébrale familiale primaire (PFBC) est une pathologie rare caractérisée par des calcifications bilatérales des ganglions de la base.

Cette série de cas est réalisée pour mettre en évidence une des manifestations la moins fréquente de cette pathologie ; dans la pratique médicale d'un pays à ressources limitées.

Cas cliniques : Nous rapportons dans 4 observations des patients chez lesquels le diagnostic de maladie de Fahr a été révélé par des céphalées. Tous les patients étaient d'âge jeune et 3 sur les 4 étaient de sexe féminin. Une patiente avait bénéficié d'un traitement de fond et le reste traitement des crises. L'évolution clinique était relativement satisfaisante pour tous les patients.

Conclusion : Ces observations mettent en évidence le polymorphisme clinique de la maladie de Fahr, et l'importance d'y penser devant des céphalées.

Mots-clés : Maladie de Fahr, céphalées, N'Djamena.

Abstract

Introduction: Fahr's disease, or primary familial cerebral calcification (PFBC), is a rare condition characterised by bilateral calcifications of the basal ganglia.This series of cases has been compiled to highlight one of the least common manifestations of this condition in medical practice in a country with limited resources.

Clinical cases: We report four cases of patients in whom the diagnosis of Fahr's disease was revealed by headaches. All patients were young, and three of the four were female. One patient had received long-term treatment and the rest had received treatment for attacks. The clinical outcome was relatively satisfactory for all patients.

Conclusion: These observations highlight the clinical polymorphism of Fahr's disease and the importance of considering it when headaches occur.

Keywords: Fahr's disease, headeache, N'Djamena.

Introduction

Dans la plupart des cas, les calcifications des noyaux gris centraux (NCG) sont découvertes radiologiquement de manière fortuite. Souvent idiopathique, elles peuvent entrer dans le cadre d'une maladie de Fahr, ou dans certains cas, révéler une pathologie sous-jacente notamment un trouble du métabolisme phosphocalcique prenant dans ce cas le nom de syndrome de Fahr [1], [2]. La symptomatologie de la maladie Fahr est polymorphe allant des mouvements anormaux aux crises épileptiques rapportées dans plusieurs études ainsi que des céphalées moins fréquentes, et souvent signes associés aux autres manifestations [3]. Nous rapportons les observations cliniques de quatre patients suivis en consultation de neurologie pour céphalées et dont la symptomatologie avait révélé une calcification localisée au niveau des noyaux gris centraux et qui s'avèrent être une maladie de Fahr après les autres données paracliniques.

Cas cliniques

Cas n°1

Une patiente âgée de 22 ans référée de la consultation de médecine générale pour des céphalées chroniques frontales, dont la symptomatologie est d'aggravation progressive et évoluant depuis plus de 6 mois. Ces céphalées avaient une fréquence de 2 à 3 épisodes mensuels avec une intensité estimée à 6 sur 8 à l'échelle numérique visuelle et décrites comme de caractères pulsatiles. Les céphalées étaient de caractère migraineux. Elle avait un fond de céphalées continue de faible intensité. On ne notait aucun antécédent pathologique chez la patiente tant sur le plan familial que personnel. L'examen neurologique est sans particularité. Le scanner cérébral non injecté met en évidence d'importantes calcifications bilatérales et symétriques des noyaux gris centraux notamment des noyaux capsulolenticulaires (image 1). Le bilan étiologique phosphocalcique (vitamine D, calcium, phosphore) ainsi que glycémique a permis d'écarter une cause métabolique. Le bilan infectieux notamment constitué des sérologie syphilitique, rétrovirale, hépatite B, C était sans particularité. Le diagnostic probable de la maladie de Fahr a été retenu devant l'absence d'autre étiologie identifiée. Le bilan génétique n'a pas été réalisé par insuffisante du plateau technique. Nous avions mis en place une prise en charge symptomatique notamment par traitement antalgique, ainsi qu'un traitement de fond des céphalées notamment amytryptilline. Après un mois de suivi, il y eut une amélioration clinique notable avec amendement des céphalées dont la fréquence a diminué.

Cas n°2

Un patient de 37 ans référé également de consultation de médecine générale pour la prise en charge de céphalées chroniques plutôt diffus dont le caractère est décrit à type d'étau serré et pesanteur. La symptomatologie évoluerait depuis plus de 3 ans et serait constant sans aggravation progressive. L'intensité de ces céphalées était modérée et estimée entre 3 et 6 à l'échelle numérique visuel (ENV) contraignant a des prises chroniques d'antalgiques. Dans les antécédents du patient on retrouve une notion de diabète familiale chez la grand-mère. L'examen neurologique chez le patient était normal. Nous avons conclu à des céphalées par abus médicamenteux. Souhaitée par le patient, la TDM cérébrale réalisée a mis en évidence une calcification bilatérale de localisation au niveau des noyaux lenticulaires (image 2). Le bilan phosphocalcique n'avait été réalisé que partiellement notamment la calcémie, phosphorémie qui était normal. La parathormone et le dosage de la vitamine D n'avaient pas pu être fait. Les autres bilan, infectieux notamment les sérologie rétrovirale, hépatiques B et C ainsi que syphilitique étaient normal permettant d'écarter une cause métabolique (même si c'est partiellement) et infectieuse. Le diagnostic de la maladie de Fahr a également été retenu devant l'absence d'autre étiologie identifiée. Nous avions pris en charge par un traitement symptomatique notamment anti inflammatoire non stéroïdien au besoin et proposé un traitement de fond

par amytryptilline. Suivi jusqu'à 3 mois, le patient avait une évolution clinique assez satisfaisante.

Cas n°3

Une patiente de 26 ans ayant consulté en neurologie pour des céphalées rebelles aux antalgique usuels d'apparition récente. Ces céphalées décrites comme des décharges électriques et de localisation frontotemporale évoluant depuis environ une année ; avec plusieurs automédications sans réponse satisfaisante. Ces céphalées sont d'intensité modérée à sévère selon ENV entre 5 et 7. Il n'y avait aucun antécédent pathologique noté. L'examen neurologique chez la patiente était normal. Une TDM cérébrale réalisée a mis en évidence une calcification bilatérale de localisation au niveau des noyaux lenticulaire (image 3). Dans la recherche d'une étiologie liée à un trouble phosphocalcique, le bilan réalisé était normal. Le bilan infectieux notamment la sérologie rétrovirale également normal. En l'absence d'autre étiologies évidente identifiée, le diagnostic d'une maladie de Fahr probable retenu chez la patiente. Actuellement sous traitement AINS au besoin. Il est envisagé un traitement de fond selon l'évolution au cours du suivi. La patiente la patiente a une bonne évolution clinique près 3 semaines de suivi.

Cas n°4

Patiente de 17 ans ayant consulté en neurologie pour des céphalées rebelles aux antalgiques usuels d'apparition récente. Ces céphalées décrites comme à type de pulsatiles hémi crâniennes et à bascules sont apparues récemment chez la patiente qui est un terrain céphalalgiques chroniques connu depuis plus de 4 années. Prise en charge comme une crise migraineuse, avec amendement de de la symptomatologie. Reçue en consultation en dehors de la symptomatologie sus décrite, l'examen neurologique était strictement normal. Dans le cadre des investigations une imagerie cérébrale notamment un scanner réalisé avait montré une calcification des noyaux lenticulaires bilatérales et quasiment symétrique (image 4). Le bilan phosphocalcique était normal chez la patiente. Le bilan inflammatoire et infectieux de était également normal. Une étiologie métabolique et infectieuse écarter. Ainsi le diagnostic probable d'une maladie de Fahr été retenu. La prise en charge est faite de traitement AINS en si besoin, et il n'avait pas été jugé opportun de mettre un traitement de fond.

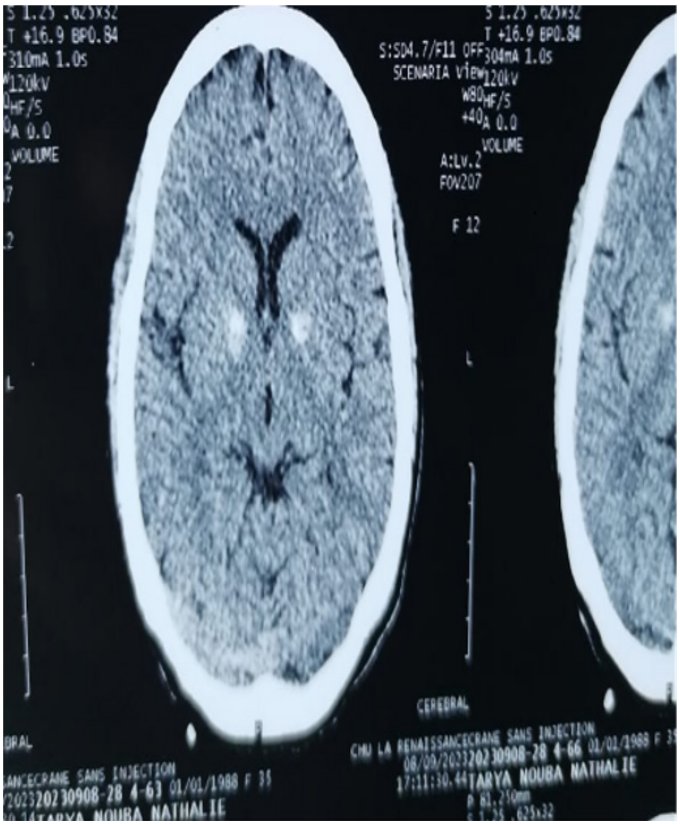

Image 1

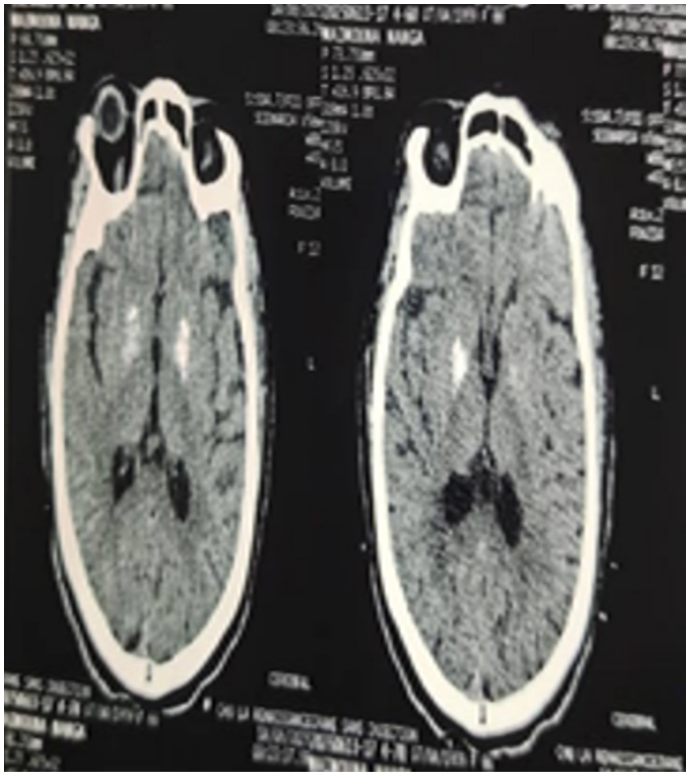

Image 2

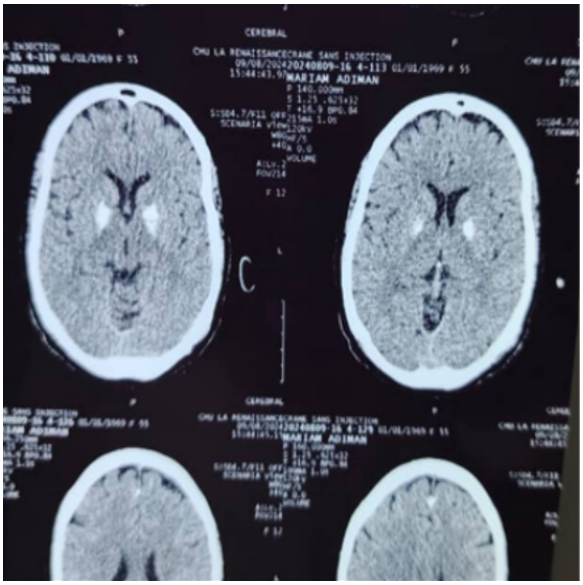

Image 3

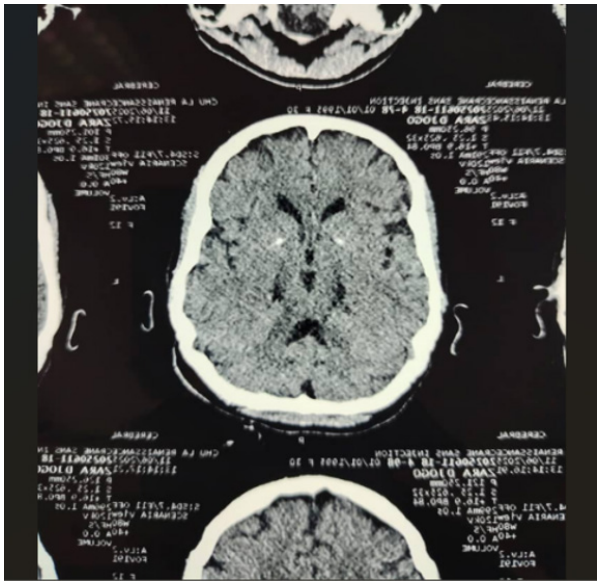

Image 4

Tableau I : récapitulatif des caractéristiques des 4 malades observés

	Cas numéro 1	Cas numéro 2	Cas numéro 3	Cas numéro 4
Âge	22 ans	37 ans	26 ans	17 ans
Genre	Féminin	Masculin	Féminin	Féminin
Symptomatologie clinique	Céphalées frontales d'aggravation progressive	Céphalées diffuses	Céphalées frontotemporales	Hémicraniennes et à bascule
Caractère	Caractère pulsatile	Caractère pesanteur et étau serré	Décharge électrique	Pulsatiles
Début symptomatologie	>6 mois	> 3ans	Environ 1 an	Environ 4 ans
Examen neurologique	Normal	Normal	Normal	Normal
Type de céphalées	Céphalées migraineuses	Céphalées de type tension/abus médicamenteux	Céphalées migraineuses	Céphalées migraineuses
Bilan phosphocalcique	Calcémie, phosphorémie et PTH vitamine D **normale**	Calcémie, Phosphorémie normal PTH, Vitamine D **non réalisée**	Calcémie, Phosphorémie PTH, Vitamine D **Normal**	Calcémie, Phosphorémie PTH, Vitamine D **normal**
Bilan infectieux	VIH, VHC, VHB, sérologie syphilitique : Négatifs			
Génétique	Non réalisées			
Imagerie	Calcification des capsulolenticulaire	Calcification des noyaux lenticulaires	Calcification des noyaux lenticulaires	Calcification des noyaux lenticulaires
Prise en charge	Amytriptilline, Antalgique	Amytriptilline AINS	AINS en si besoin	AINS en si besoin
Evluton	Amélioration après 1 mois de suivi	Améioration clinique (amendement total de la symptmatologie après 3 mois	Améioration clinique (amendement total de la symptmatologie après 3 sémaines	Améioration clinique (amendement total de la symptmatologie après moins de 3 sémaines de suivi

Discussion

La calcification cérébrale familiale primaire (PFBC) ou maladie de Fahr, ou calcification idiopathique des ganglions de la base, est une maladie dont la caractéristique principale est la calcification bilatérale des ganglions de la base, visible à l'imagerie cérébrale. C'est une maladie rare. D'autres régions du cerveau peuvent également être touchés telles que le cervelet, substance blanche entre autres [4]. On le distingue du syndrome de Fahr dont l'étiologie est souvent métabolique liée à un trouble du métabolisme phosphocalcique [1]

C'est une maladie d'origine génétique [5]. Les principaux gènes impliqués sont les gènes SLC20A2, XPR1 et le PDGFRB entre autres qui sont de transmission autosomique dominant. En dehors de ces derniers, 2 autres gènes impliqués sont de transmission autosomique et récessif (MYORG et JAM2) [6].

La symptomatologie est très variable rendant ainsi difficile le diagnostic sur le plan clinique en dehors de l'imagerie cérébrale. Les symptômes sont essentiellement des troubles moteurs et neuropsychiatriques à des degrés diverses. Mais, il y a un pourcentage non négligeable de personnes qui peuvent être asymptomatique [3, 7]

Les céphalées font partie des signes non moteurs rencontrés. Avec les signes cognitifs, elles représentent environ 31% des patients dans une publication du MDS en 2021 [8]

Dans une autre série, les céphalées font partie des 33 % des cas symptomatiques de maladie de la maladie parmi lesquels 55 % avaient des troubles moteurs, 39 % des troubles cognitifs, 36 % des troubles du langage, 36 % un syndrome cérébelleux et 31 % atteints sur le plan neuropsychiatrique [9]. Elles représentaient 26% des patients sur une cohorte de 50 sur laquelle la migraine représente 23,1% [9]. En Tunisie, elles sont plutôt la seconde manifestation non motrice [10] et au Portugal la première [11].

La variation de la fréquence des céphalées dans la maladie de Fahr est liée essentiellement à la différence des études. Étant une maladie rare, la plupart des études concerne des séries de cas et des cohortes de petites tailles. D'autres part, dans beaucoup de cas les céphalées peuvent être des signes précédant ou associés aux autres symptômes [12].

Dans notre série, sur les 4 patients 3 sont de sexe féminin. Dans la littérature la tendance selon le sexe est variée. Il n'y a pas de prédominance notée [13]. Les symptômes révélateurs des calcifications des NGC étaient les céphalées présente chez tous les patients. Il n'a pas été mis en évidence d'autres symptomatologies chez ces patients. D'autres part, tous les patients étaient d'âge jeune dans notre série faisant la particularité. Ce qui suggère qu'il s'agirait des formes familiales et génétique ; que nous n'avons pas pu étayer dans les investigations paracliniques. Aussi, les céphalées et singulièrement la migraine dans la maladie de Fahr sont particulièrement retrouvées chez des patients porteurs de mutation principalement du gène SLC20A2 [8;14; 15]. Par ailleurs, dans la littérature, de manière générale, l'âge moyen de survenu de cette pathologie est situé au delà de 40-50 ans bien que quelques cas précoces aient été retrouvé [14 ; 15]. cet âge moyen est plus élevé que l'âge de nos patients.

La maladie de Fahr est caractérisée sur le plan radiologique par des signes de calcification bilatérale striopallido-dentée en dehors d'autres étiologies évidentes [16]. Dans notre série, la totalité des patients avaient la calcification au niveau des noyaux lenticulaires. D'autre part, le bilan basique phosphocalcique ainsi qu'infectieux permettait de lever le doute quant à la précision du diagnostic entre maladie de Fahr et syndrome de Fahr. Deux des patients répondaient au critère de migraine de manière formelle et une avait bénéficié d'un traitement de fond constitué d'Amytripttilline. Le reste avait bénéficié d'un traitement symptomatique antalgique avec une amélioration relativement satisfaisante des céphalées. Aucun traitement specifique des céphalées liées à la maladie de Fahar n'a été décrite. Toutes les prise en charge connue reste symptomatique [15].

Conclusion

Ces quatre observations ont permis de mettre en évidence l'approche clinique et paraclinique face aux calcifications des NGC étayant ainsi entre la maladie de Fahr et le syndrome de Fahr dans notre pratique avec des ressources limitées. Néanmoins, l'insuffisance du plateau technique pour affiner les investigations génétiques notamment reste une limite à une caractérisation plus précise de la maladie. Par ailleurs ces observations mettent une symptomatologie plus rare de la pathologie.

***Correspondance**

Christian MADJIRABE NGARNDIGUINA

madjirabe1@yahoo.fr

Disponible en ligne : 29 Décembre 2025

1 : Service de Médecine Interne du CHU La RENAISSANCE de N'Djamena. Tchad
2 : Unité de Neurologie du CHU La Reference Nationale de N'Djamena.Tchad
3 : Service de Pédiatrie du CHU de La Mère et de l'Enfant de N'Djamena.Tchad
4 : Service de Neurologie du CHU Campus; Lomé. TOGO

© Journal of African Clinical Cases and Reviews 2025

Conflit d'intérêt : Aucun

Références

[1] Khalid S, Khan SA, Khan AH, Muhammad G, Khan AA. Fahr's disease in a patient presenting with status epilepticus. J Ayub Med Coll Abbottabad. 2020;32(2):280-282.

[2] Magrinelli F, Jesuthasan A, Bhatia KP, Batla A. Basal ganglia calcification: Fahr's disease. Pract Neurol. 2025 Apr 1; pn-2024-004258. doi:10.1136/pn-2024-004258. Epub ahead of print.

[3] Aghemo K, Salmanzadeh R, DeAngelo O, Salmanzadeh AM. Advanced early-onset Fahr's disease: a case report. Cureus. 2023 May;15(5):e39495.

[4] Nicolas G, Charbonnier C, Campion D, Veltman JA. Estimation of minimal disease prevalence from population genomic data: application to primary familial brain calcification. Am J Med Genet B Neuropsychiatr Genet. 2018 Jan;177(1):68-74.

[5] Auffray-Calvier E, Lintia-Gaultier A, Bourcier R, Garcia JA. Calcifications des noyaux gris centraux. Rev Med Interne. 2020 Jun;41(6):404-412.

[6] Geschwind DH, Loginov M, Stern JM. Identification of a locus on chromosome 14q for idiopathic basal ganglia calcification (Fahr disease). Am J Hum Genet. 1999 Sep;65(3):764-772.

[7] Manyam BV, Walters AS, Narla KR. Bilateral striopallidodentate calcinosis: clinical characteristics of patients seen in a registry. Mov Disord. 2001 Mar;16(2):258-264.

[8] Balck A, Schaake S, Kuhnke NS, Domingo A, Madoev H, Margolesky J, et al. Genotype–phenotype relations in primary familial brain calcification: systematic MDSGene review. Mov Disord. 2021;36:2468-2480. doi:10.1002/mds.28753.

[9] Bonato G, Cimino P, Pistonesi F, Salviati L, Bertolin C, Carecchio M. Non-motor symptoms in primary familial brain calcification. J Clin Med. 2024 Jun 30;13(13):3873.

[10] El Aoud S, Elleuch M, Charfi N, Hadj Kacem F, Mnif M, Rekike N, et al. Fahr's syndrome in Southern Tunisia: a broad spectrum of clinical and etiological features. Tunis Med. 2018 Aug-Sep;96(8-9):490-494.

[11] Tedrus GM, Fonseca LC, Nogueira E Jr. Basal ganglia calcification on computed tomography:

clinical characteristics in 25 patients. Arq Neuropsiquiatr. 2006 Mar;64(1):104-107. doi:10.1590/S0004-282X2006000100021.

[12] Adhikari S, Bhate A, Patil S, Kalawatia M, Sangoi R, Palande A, et al. A case report of Fahr's disease and its clinical heterogeneity. Cureus. 2023 Dec;15(12):e51065.

[13] Barbanson O, Petit G, Al Sattar A. Dossier scannographique. Feuillets Radiol. 1989;29(5):412-417.

[14] Haddam AE, Fedala NS, Chentli F, Meskine D. La maladie de Fahr: à propos de 14 observations. Ann Endocrinol (Paris). 2015 Sep;76(4):475.

[15] Mohapatra SK, Nayak RB. Clinical and radiological features of Fahr's disease: a mimicker of varied neurological manifestations. Int J Res Med Sci. 2020;8(6):2297-2302. doi:10.18203/2320-6012.ijrms20202282.

[16] Sun H, Cao Z, Gao R, Li Y, Chen R, Du S, et al. Severe brain calcification and migraine headache caused by SLC20A2 and PDGFRB heterozygous mutations in a five-year-old Chinese girl. Mol Genet Genomic Med. 2021 May;9(5):e1670. doi:10.1002/mgg3.1670.

[17] Manyam BV. What is and what is not "Fahr's disease". Parkinsonism Relat Disord. 2005 Mar;11(2):73-80. doi:10.1016/j.parkreldis.2004.12.001.

Pour citer cet article :

C Madjirabe Ngarndiguina, N Ndoh Ngrabe, O Mahamat Alkher, F Sakadi, D Doufene, ZA Adoum Hamad et al. Découverte de la maladie de Fahr révélée par des céphalées : à propos de quatre observations cliniques au CHU la renaissance de N'Djamena. Jaccr Africa 2025; 9(4):459-465

https://doi.org/10.70065/2594.jaccrAfri.015L022912