Journal of african clinical cases and reviews / Journal africain des cas cliniques et revues

www.jaccrafrica.com ISSN 1859-5138 Open access

Article original

Aperçu des traumatismes oculaires pénétrants en milieu rural

Overview of penetrating eye injuries in rural areas

A Boro*[1], I Kourekama[1], F Keita[2], D Tera[1], FT Sidibé[3], B Mariko[3], I Bamanta[4], F Sylla[3]

Résumé

Introduction : Les traumatismes oculaires pénétrants constituent une urgence ophtalmologique grave, particulièrement en milieu rural où l'accès aux soins est souvent retardé. Ils représentent une cause majeure de cécité monoculaire, notamment chez l'enfant.

Objectif : Décrire les aspects épidémiologiques, cliniques, thérapeutiques et pronostiques des traumatismes pénétrants du globe au centre de santé de référence de Kita.

Méthodologie : Il s'agissait d'une étude rétrospective portant sur les patients reçus pour traumatisme oculaire pénétrant de janvier 2023 à décembre 2024. Les données sociodémographiques, cliniques et thérapeutiques ont été analysées.

Résultats : Sur 7730 consultations, 85 patients présentaient un traumatisme pénétrant (1,1 %). L'âge moyen était de 15 ans, avec une prédominance masculine (64,7 %). Les enfants de moins de 15 ans représentaient 69,4 % des cas. Le principal agent traumatisant était le bout de bois (42,4 %). L'hypotonie (85,9 %) et la hernie de l'iris (35,3 %) étaient les signes cliniques les plus fréquents. Selon la classification OTC, 71,8 % des plaies étaient localisées en zone 1 (cornée). Les complications tardives étaient dominées par l'astigmatisme (81,2 %) et l'opacité cornéenne (81,2 %).

Conclusion : Les traumatismes oculaires pénétrants en milieu rural touchent principalement les enfants de sexe masculin et sont souvent causés par des objets en bois. Leur pronostic visuel est réservé en raison du retard de prise en charge et des complications cornéennes. La prévention reste l'approche la plus efficace.

Mots-clés : traumatisme oculaire pénétrant, milieu rural, enfant, prévention.

Abstract

Introduction: Penetrating eye injuries are a serious ophthalmic emergency, particularly in rural areas where access to care is often delayed. They are a major cause of monocular blindness, especially in children.

Objective: To describe the epidemiological, clinical, therapeutic, and prognostic aspects of penetrating globe injuries at the Kita reference health center.

Methodology: This was a retrospective study of patients treated for penetrating eye injuries from January 2023 to December 2024. Sociodemographic,

clinical, and therapeutic data were analyzed. Results: Out of 7,730 consultations, 85 patients presented with penetrating trauma (1.1%). The mean age was 15 years, with a male predominance (64.7%). Children under 15 years accounted for 69.4% of cases. The main causative agent was a wooden stick (42.4%). Hypotony (85.9%) and iris prolapse (35.3%) were the most frequent clinical signs. According to the OTC classification, 71.8% of wounds were located in zone 1 (cornea). Late complications were dominated by astigmatism (81.2%) and corneal opacity (81.2%).
Conclusion: Penetrating eye injuries in rural areas mainly affect male children and are often caused by wooden objects. Visual prognosis is poor due to delayed management and corneal complications. Prevention remains the most effective approach.
Keywords: penetrating eye injury, rural area, child, prevention.

Introduction

Les traumatismes pénétrants forment l'ensemble des plaies de pleine épaisseur de la paroi cornéosclérale. Deux catégories sont distinguées : la rupture du globe oculaire et la lacération. Les traumatismes oculaires graves représentent environ 55 millions de cas dans le monde, parmi ceux-ci 200.000 soit 1,3% sont des traumatismes pénétrants. [1]
Les traumatismes pénétrants de l'œil peuvent avoir des conséquences graves avec un risque majeur d'infection, d'amblyopie de l'œil atteint, de perte de la vision binoculaire, de la vision du relief et même la perte anatomique du globe oculaire. Plus de 1,6 million de personnes dans le monde seraient aveugles à la suite d'un traumatisme [2]. En Afrique les données sont recueillies des fréquences hospitalières et diffèrent selon le pays ; 8,9% en milieu militaire au Cameroun en 2015 [3], 4% en milieu hospitalier au Mali en 2022 [4].
Dans l'enfance, les traumatismes oculaires constituent un motif fréquent de consultation en ophtalmologie et représentent une des principales causes de cécité monoculaire chez l'enfant. [5-7]. Environ 90 % des traumatismes pénétrants surviennent chez des adolescents et des jeunes adultes de sexe masculin [8].
Le but de cette étude est de décrire les aspects épidemio-cliniques, pronostics et thérapeutiques des traumatismes pénétrants du globe au centre de santé de référence de Kita.

Méthodologie

Il s'agissait d'une étude rétrospective sur deux ans allant de Janvier 2023 à décembre 2024. Les critères d'inclusion étaient tout patients se présentant avec une plaie ouverte du globe oculaire selon l'Ocular Trauma Classification Group (OTC). Un consentement éclairé du patient ou de son accompagnant était obtenu après explication du but de l'étude en langue locale. Les variables étudiées étaient les données socio démographiques, les aspects cliniques, thérapeutiques ainsi que les résultats fonctionnels. L'évaluation de la vision concernait sur la poursuite des objets et de la perception lumineuse pour les enfants pré-verbaux.

Résultats

Pour un total de 7730 consultations durant la période d'étude, la fréquence de l'ensemble des traumatismes oculaires était de 2,17%. Les traumatismes pénétrants représentaient 50,60% de l'ensemble des traumatismes oculaires et 1,1% des motifs de consultation au centre de santé de référence de Kita. La moyenne d'âge était de 15 ans avec des extrêmes de 15mois et 54 ans. Environ 66,41% des patients étaient des enfants de moins de 15 ans dont les plus touchés, 22,88% avaient moins de 5 ans (tableau I). L'atteinte oculaire était unilatérale et la prédominance était masculine 55 patients avec un taux de 64,71% soit un sex-ratio 1,83. Au total, 54,12% des patients s'étaient présentés en consultation d'urgence avant les prémières 24h du traumatisme dont 23,53% les six premières heures (fig.1). L'acuité visuelle initiale était inférieure à 1/10 dans 91,76% des cas.

Les traumatismes oculaires sont majoritairement représentés chez les enfants de moins de 15 ans avec une fréquence de 69.41%.

Répartition selon la durée du traumatisme

Les patients se présentant les 24 heures qui suivent l'accident étaient seulement de 54.12%. Il fut noté que certains patients, 3.59% se sont présentés au-delà de 10 jours de leur traumatisme et avaient déjà une panophtalmie.

Les blessures par tige de bois en campagne étaient les plus fréquentes 42,35% suivi des aiguilles de tresse et des barres de fer 8,24% chacun.

Les signes majeures suite au traumatisme étaient l'hypotonie 89,41%, la hernie de l'iris et l'athalamie 35,29% chacune.

La principale lésion anatomique était la plaie cornéenne centrale et périphérique respectivement 41,18% et 22,35%.

Alongtermetouslesenfantsontprésentéuneamblyopie plus ou bien profonde, 67,05%, l'opacification cornéenne post traumatique et l'astigmatisme étaient aussi important, 81,18% chacun.

La majorité des lésions, 71,77% était localisée dans la zone 1 selon la classification OTC.

Tous les patients ont subi une chirurgie consistant à explorer les structures anatomiques afin d'évaluer les lésions, de rechercher d'éventuels corps étrangers et à faire un parage soit sous anesthésie locale ou générale.

Tableau I : répartition selon la tranche d'âge

Tranche d'âge	Effectif	Fréquence	
0 à 5 ans	22	25,88%	69,41%
6 à 10 ans	19	22,35%	
11 à 15 ans	18	21,18%	
16 à 25 ans	12	14,12%	
26 à 35 ans	6	7,06%	
36 à 45 ans	3	3,53%	
45 ans et plus	5	5,88%	
Total	85	100,00%	

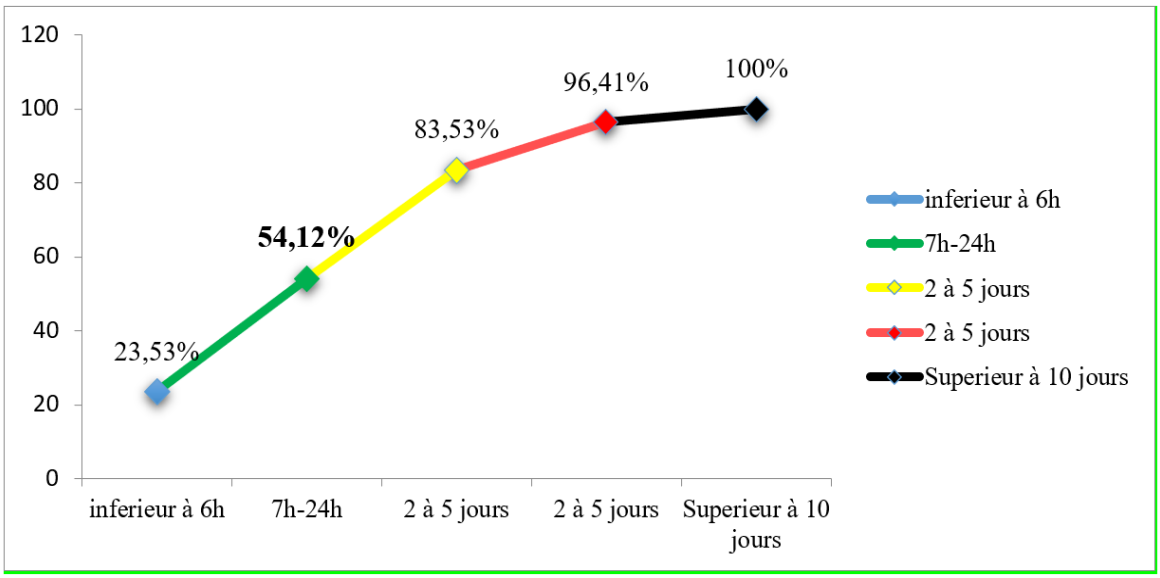

Fig.1 : répartition selon la durée du traumatisme.

Tableau II : répartition selon la nature de l'agent traumatisant

Nature de l'agent traumatisant	Effectif	Pourcentage
Bout de bois	36	42,35
Aiguille de tresse	7	8,24
Barre de fer	7	8,24
Coup de fouet	5	5,88
Bâton	5	5,88
Fleche	4	4,70
Couteau	2	2,35
Clou	2	2,35
Aiguille de seringue	1	1,18
Eclat de verre	1	1,18
Explosion de batterie	1	1,18
Accident de voie publique	1	1,18
Corne de vache	1	1,18
Sabot d'âne	1	1,18
Non identifiés	11	12,94
Total	85	100

Tableau III : répartition selon le signe clinique initial

Signe clinique initial	Effectif	Pourcentage
Hypotonie	73	85,88
Athalamie	30	35,29
Hernie de l'iris	30	35,29
Rupture de la capsule antérieure	28	32,94
Issue du vitré	23	27,06
Hémorragie intra vitréenne	14	16,47
Hernie du corps ciliaire	12	14,12
Hyphéma	10	11,76
Synéchie irido-cristallinienne 360°	4	4,71
Hypopion	2	2,35
Synéchie irido-cristallinienne sectorielle.	1	1,18

Tableau IV : répartition selon l'atteinte anatomique

Lésion anatomique	Effectif	Pourcentage
Plaie cornéenne centrale	35	41,18
Plaie cornéenne périphérique	19	22,35
Plaie sclérale	5	5,88
Plaie cornéosclérale	13	15,29
Corps étrangers en chambre antérieure	7	8,24
Corps étrangers vitréen	2	2,35
Expulsion du cristallin	2	2,35
Iridodyalyse	1	1,18
Décollement de rétine	1	1,18

Tableau V : répartition selon les complications tardives des plaies pénétrantes

Complications Tardives	Effectif	Pourcentage
Amblyopie	57	67,06
Astigmatisme	69	81,18
Opacité et/ou cicatrice cornéenne	69	81,18
Synéchies antérieures	1	1,18
Synéchies postérieures	5	5,88
Cataracte secondaire	7	8,24
Aphaquie	2	2,35
Ophtalmie sympathique	1	1,18

Tableau VI : répartition selon la classification OTC (Ocular Trauma Classification)

Groupe OTC	Effectif	Pourcentage
OTC 1 (plaie cornéenne isolée à la cornée ou au limbe)	61	71,77
OTC 2 (plaie n'allant pas au-delà de 5 mm du limbe)	19	22,35
OTC 3 (plaie s'étendant au-delà des 5 mm du limbe)	5	5,88
Total	85	100

Discussion

Les traumatismes oculaires sont courants en consultation ophtalmologique, les traumatismes pénétrants sont peu fréquents, 1,10%. Ils constituent cependant d'une gravité extrême menaçant la fonction visuelle et souvent responsable la perte anatomique du globe. La fréquence des traumatismes pénétrants était de 50,60% de l'ensemble des traumatismes oculaires. Bien que grave et fréquents, nous avons eu des limites dans la prise en charge à cause du retard du traitement, d'un nombre élevé de pertes de vue avant le premier moi de suivi mais aussi de la nature rétrospective de l'étude. Nos résultats sont supérieurs à ceux de Limaiem R et al en 2008 qui avaient retrouvé 27,5% du nombre total de patients hospitalisés pour traumatismes oculaires [9]. Ceci pourrait être expliqué par le fait que dans notre cas, les enfants des localités rurales passent la plupart de leur temps au dehors à l'abri de la surveillance des parents.

Le sex-ratio dans notre étude était de 1,83 ; inférieur à celui de Limaiem R (5,85). Cette différence est liée au fait qu'il y avait pas de limite d'âge dans notre étude. Certains auteurs, Soylu et al. [10] et Thompson et al. [11] ont montré que le sex-ratio diminuait avec l'âge.

Dans notre étude, les acuités visuelles se limitant à la perception lumineuse et/ou à l'absence de perception lumineuse ont tous eu un mauvais pronostic malgré leurs prises en charge chirurgicale. Selon Williams D.F. et al. [12], après un traumatisme pénétrant, les patients de mauvais pronostic sont généralement ceux qui ont une mauvaise vision à l'admission (<5/200).

Les objets traumatisants sont très différents d'une localité à l'autre. Ainsi dans notre étude, les plaies par bout de bois sont de loin les causes fréquentes (42,35%) suivi des aiguilles de tresse (8,24%) et les barres de fer (8,24%). Cependant, dans l'étude de Thompson CG, il y'avait une nette prédominance des objets domestiques pointus ou tranchants. Nos résultats diffèrent de ceux-ci à l'instar des pays chaud, les enfants qui jouent à l'extérieur avec les bois et les fléchettes en bois.

La disposition anatomique antérieure de la cornée l'expose aux lésions traumatiques, ainsi la majorité des lésions, 71,77% était localisée dans la zone 1 selon la classification OTC. Nos résultats sont proches à cette étude menée au CHU-IOTA en milieu urbain en 2014 sur les traumatismes oculaires par aiguille de tresse [13], qui avait retrouvée 45,5% pour les plaies centrales et 31,8% pour les plaies périphériques (soit un cumul de 77,3%).

Les complications tardives étaient marquées par les opacités jusqu'à 81,18% des cas ; responsable du mauvais pronostic visuel dans les traumatismes pénétrants. Il ressort ici que les lésions de la zone 1 de l'OTC ont fait l'objet d'un mauvais pronostic à cause de ces opacités cornéennes. La non disponibilité de greffe de cornée dans notre contexte est une des principales causes des baisse définitive de l'acuité visuelle. Des complications redoutable dont le décollement de rétine, l'hémorragie intra vitréenne et l'ophtalmie sympathique étaient aussi présent et se répercutaient sur le résultat fonctionnel.

Les acuités visuelles étaient stables chez 19 patients, améliorées chez 5 patients et chutées chez un patient. Ceci pourrait être dû à la nature de l'agent traumatisant, majoritairement les blessures par bout de bois accompagné parfois de plaie déchiquetée ou de perte anatomique de tissu cornéen.

Conclusion

Les traumatismes oculaires pénétrants sont des atteintes graves pouvant être responsable d'une altération de la fonction visuelle et même une cécité monoculaire. Le meilleur traitement reste la prévention en évitant tout travaux à risques sans port de lunettes de protections et mettre les objets pointus à l'écart des enfants tels que les bouts pointus de bois, les barres de fer et les aiguilles de tresse.

***Correspondance**

AMADOU BORO

amadouboro95@yahoo.fr

Disponible en ligne : 30 Mars 2026

1 : Centre de Santé de Référence de Kita (CSRéf Kita)
2 : Centre de Santé de Référence de Niono (CSRéf Niono)
3 : CHU-Institut d'Ophtalmologie Tropicale de l'Afrique (CHU-IOTA)
4 : Centre Hospitalier Régional Sominé Dolo de Mopti

© Journal of African Clinical Cases and Reviews 2026

Conflit d'intérêt : Aucun

Références

[1] Negrel AD, Thylefors B. The global impact of eye injuries. Ophthalmic Epidemiol. 1998;5:143-169.
[2] Saib N, Bourges JL. Plaies du globe, corps étrangers intra-oculaires. In: Urgences ophtalmologiques. Rapport SFO; 2018. p. 228.
[3] Koki G, Epée E, Omgbwa A, Eballe E, Ntyame E, Mbogos Nsoh CM, Bella AL, Ebana Mvogo C. Les traumatismes oculaires en milieu urbain camerounais: à propos de 332 cas évalués selon l'Ocular Trauma Score. [Revue non précisée]. 2015;38(8):735-742.
[4] Parcours des traumatismes oculaires chez les enfants de 0 à 15 ans au CHU-IOTA de Bamako [thèse de médecine]. Bamako: FMOS, USTTB; 2022.
[5] Strahlman E, Elman M, Daub E, Baker S. Causes of paediatric eye injuries. Arch Ophthalmol. 1990;108:603-606.
[6] Rudd MC, Jaeger EA, Freitag SK, Jeffers JB. Traumatically ruptured globes in children. J Pediatr Ophthalmol Strabismus. 1994;31:307-311.
[7] MacEwen CJ, Baines P, Desai P. Eye injuries in children: the current picture. Br J Ophthalmol. 1999;83:933-936.
[8] Al-Thowaibi A, Kumar M, Al-Matani I. An overview of penetrating ocular trauma with retained intraocular foreign body. Saudi J Ophthalmol. 2011;25:203-205.
[9] Limaiem R, El Maazi A, Mnasri H, Chaabouni A, Merdassi A, Mghaieth F, El Matri L. Traumatismes oculaires pénétrants de l'enfant en Tunisie. J Pediatr Pueric. 2009;22(3):97-101.
[10] Soylu M, Demircan N, Yalaz M, Isiguzel I. Etiology of pediatric perforating eye injuries in southern Turkey. Ophthalmic Epidemiol. 1998;5:7-12.
[11] Thompson CG, Kumar N, Billson FA, Martin F. The aetiology of perforating ocular injuries in children. Br J Ophthalmol. 2002;86:920-922.
[12] Williams DF, Mieler WF, Abrams GW, Lewis H. Results and prognostic factors in penetrating ocular injuries with retained intraocular foreign bodies. Ophthalmology. 1988;95(7):911.
[13] Sidibe M, Dembele A, Napo A, Diallo O, Conare I, Fomba S, Ba K, Sylla F, N'diaye F, Traore J. Traumatisme oculaire par aiguille de tresse à l'Institut d'Ophtalmologie Tropicale de l'Afrique (IOTA). Rev SOAO. 2014;(1):13-18.

Pour citer cet article :

A Boro, I Kourekama, F Keita, D Tera, FT Sidibé, B Mariko et al. Aperçu des traumatismes oculaires pénétrants en milieu rural. Jaccr Africa 2026; 10(1): 116-122

https://doi.org/10.70065/26101.jaccrAfri.005L013003